UNIVERSIDAD NACIONAL AUTÓNOMA DE MÉXICO

FACULTAD DE ODONTOLOGÍA
UNAM
1904

FACULTAD DE ODONTOLOGÍA

DIVISIÓN DE ESTUDIOS DE POSGRADO E INVESTIGACIÓN

"ALTERACIONES DENTOESQUELETALES EN PACIENTES CON QUEMADURA CERVICOFACIAL Y SU TRATAMIENTO."

CASO CLÍNICO

QUE PARA OBTENER EL GRADO DE ESPECIALISTA EN CIRUGÍA ORAL Y MAXILOFACIAL

P R E S E N T A:

C. D. CLAUDIA ARACELI TORRES URBINA

ASESORA:

COMF. MADELEINE E. VÉLEZ CRUZ

CIUDAD DE MÉXICO, CDMX. 2019

VoBo. 19 Junio 19

"Alteraciones dentoesqueletales en pacientes con quemadura cervicofacial y su tratamiento"

Asesora: Dra. Madeleine E. Vélez Cruz COMF
Autor: Claudia Araceli Torres Urbina R4CMF

RESUMEN:

La cirugía ortognática, uno de los bastiones de la cirugía maxilofacial contemporánea, nació a mediados del siglo XIX como tratamiento de una paciente con secuelas de quemadura cérvicofacial. Desde entonces, ha evolucionado para convertirse en un procedimiento seguro y predecible. Actualmente sus principales indicaciones son: la corrección de alteraciones del desarrollo, manejo de secuelas de trauma y síndrome de apnea obstructiva del sueño.

A pesar de que existe suficiente evidencia acerca de las alteraciones en el desarrollo dentoesqueletal secundarias a una quemadura facial, los protocolos de rehabilitación no contemplan la corrección de secuelas en las estructuras óseas y dentales, siendo este, uno de los temas menos documentados en la literatura. El objetivo de este trabajo es describir el actual manejo de estos casos. Se presentan tres casos clínicos de pacientes adultos con secuelas de quemaduras cervicofaciales y el tratamiento de su desarmonía dentofacial en el Hospital Juárez de México.

PALABRAS CLAVE: Cirugía ortognática, quemaduras faciales.

SUMMARY:

Orthognathic surgery, one of the bastions of contemporary maxillofacial surgery, was born in the mid-nineteenth century as a treatment for a patient with sequels of cervicofacial burn. Since then, it has evolved to become a safe and predictable procedure. Currently, its main indications are: correction of developmental disorders, management of trauma sequelae and obstructive sleep apnea.

Although there is enough evidence about alterations in the development of the dento-skeleton secondary to a facial burn, rehabilitation protocols do not contemplate the correction of sequelae in bone and dental structures, this being one of the least documented subjects in the literature. . The objective of this paper is to describe the current management of these cases. We present three clinical cases of adult patients with sequels of cervicofacial burns and the treatment of their dentofacial disharmony in the Hospital Juárez de México.

KEYWORDS: Orthognathic surgery, facial burns.

INTRODUCCIÓN.

La cirugía ortognática históricamente nació debido a la necesidad de dar manejo a pacientes con quemaduras cérvicofaciales, como el conocido caso de Miss Mary tratada por Simon P. Hullihen, en el año de 1848, desde esa fecha se ha documentado muy poco acerca del tratamiento de las desarmonías dentofaciales que desarrollan estos pacientes[1].

CONCEPTO

Se define quemadura como la destrucción de tejido secundaria a la transferencia aguda de energía[2].

ETIOLOGÍA[2]

- Térmicas: fuego, sólido, gases y fluidos calientes.
- Químicas: ácidos, álcalis
- Eléctricas: electricidad, rayos
- Radiactivas

FISIOPATOLOGÍA DE LAS QUEMADURAS

El daño térmico desnaturaliza las proteinas conduciendo a la disfunción enzimática y existe edema celular, conforme la lesión progresa se producen radicales libres de oxígeno y hay daño irreversible a las membranas celulares produciendo muerte celular[3].

Jackson[4] fue el primero en describir tres áreas de la lesión por quemadura, la región central de la herida se llama zona de coagulación. Esta área de necrosis uniforme es la escara primaria. La siguiente región es la zona de estasis, que es periférica y profunda al núcleo necrótico. Aunque esta área es inicialmente viable, un microambiente desfavorable tiende a comprometer la perfusión tisular y la predispone a isquemia.

Como resultado, la zona de estasis a menudo también sufre necrosis, lo que contribuye que la extensión de la escara por quemadura requiera excisión. Por lo tanto, una quemadura de espesor parcial puede convertirse en una quemadura de espesor total debido a la pérdida de la zona de estasis[4].

La zona de hiperemia es la tercer zona y más externa, existe vasodilatación inflamatoria provoca un aumento en el flujo sanguíneo a la región y las células con lesiones mínimas generalmente pueden sobrevivir a la quemadura en ausencia de factores que compliquen el proceso como la isquemia, la infección o un trauma adicional[4].

Además de los cambios locales, las quemaduras también provocan una gran cantidad de eventos sistémicos que afectan a todos los sistemas de órganos principales. Genera la disminución del gasto cardíaco, la insuficiencia pulmonar, la insuficiencia renal aguda, los trastornos inmunitarios, las úlceras y el hipermetabolismo[4].

CLASIFICACIÓN

Se realiza según la profundidad, extensión y gravedad. Los factores asociados para determinar el daño son dos principalmente la temperatura y el tiempo de exposición aunque es variable en cuanto al tipo de piel, si se trata de niño o un adulto. El niño tiene piel mas delgada y esto hace que el niño pequeño corra un alto riesgo de sufrir quemaduras graves porque la piel es menos resistente a los daños térmicos. La piel más delgada produce una escara más fina, que se puede levantar de la base de la herida por acumulación de líquido inflamatorio[5].

PROFUNDIDAD: Determina la evolución clínica[2].

- **1er Grado**: Son superficiales, solo afectan a la epidermis. Presentan enrojecimiento, sin ampollas ni lesiones exudativas, edema mínimo. Existe dolor e hipersensibilidad. No suelen infectarse. Curan sin secuelas[2].

- **2o Grado**: Llegan hasta la dermis.
  - Superficiales: Afectan a toda la epidermis excepto la capa más profunda (folículo pilosebáceo). Existe dolor, hipersensibilidad, exudación, ampollas sobre zona eritematosa[2].
  - Profundas: Afectan toda la epidermis y la parte más superficial de la dermis. Son lesiones pálidas sobre base enrojecida con ampollas en los bordes, hipersensibles y áreas insensibles. No se afectan las glándulas sudoríparas, sebáceas ni folículo pilosos[2].

- **3er grado:** Afectan a la piel en todo su espesor (hasta la subdermis) dando lugar a necrosis y coagulación. La piel aparece seca con aspecto de cuero y de color blanco perlado o carbonizada. Las fibras nerviosas estándestruidas. y el área quemada es insensible al dolor[2].
- **4° grado o subdérmica profunda:** Afectan todo el espesor de la piel, la grasa subcutánea, tendones, fascias, músculos e incluso hueso[2].

-EXTENSIÓN: Determina el pronóstico vital.

-GRAVEDAD: Determina el tratamiento necesario[2].

EPIDEMIOLOGÍA

Las quemaduras en la region cervicofacial constituyen el 14% de las muertes a nivel mundial; de acuerdo al Sistema Nacional de Vigilancia Epidemiológica en México, se encuentran en el 13 vo lugar como causa de defunción. Se ha estimado que en nuestro país generan un gasto aproximado general de 30 mil pesos hasta 40 millones de pesos dependiendo la severidad del daño[6].

Se les consideran siniestros y no "accidentes" por cuatro principales factores la falta de cultura preventiva, la pobreza, la falta de normatividad que regule, prohiba, supervise y sancione la realización de actividades de riesgo asi como, el mal control de la violencia social*. Se considera que existe mayor dificultad en tratar las quemaduras en la etapa pediátrica debido a que los tratamientos deben enfocarse a acompañar el crecimiento del sistema estomatognático, lo cual sabemos es difícil guíar: en México pocas son las instituciones hospitalarias que cuentan con ortodoncistas y ortopedistas maxilofaciales para realizar el manejo conjunto[6].

PATRÓN DE CRECIMIENTO DEL PACIENTE QUEMADO

En los pacientes pediátricos debido a la velocidad de recambio celular y la existente sobrecompensación del daño por los mecanismos celulares presentarán cicatrices hipetróficas y contracturas devastadoras para el crecimiento del paciente. Estas contracturas son un obstáculo ya que perturban el crecimiento normal debido a que no existe la dinámica normal generada por la estimulación neuromuscular[7].

En la region nasal disminuyen el crecimiento de los cartílagos alares por el efecto de tiro, en la region peribucal genera microstomía limitando el rango de movimiento muscular disminuye la capacidad de hablar, comer o tener expresiones faciales, al no existir la función normal de los músculos periorales que limiten externamente y guíen el crecimiento dentoalveolar se produce protrusion de los incisivos inferiores, exceso en el crecimiento alveolar. Cuando la cicatriz se extiende a la region del mentón genera eversion del labio inferior y puede cambiar la vía de erupción

dental por la presión ejercida desviando hacia lingual los gérmenes de la dentición permanente anterioinferior.

En la región periorbitaria en niños muy pequeños se puede generar ambiplopia, la oclusión prolongada dismunuye la estimulación retiniana y un pobre desarrollo neuronal de la corteza óptica, en lactantes la oclusión ocular por más de tres dias genera un alto riesgo de ceguera[3].

Los cambios anatómicos y estructurales en la region facial a consecuencia de las quemaduras exigen múltiples intervenciones, siendo hasta más 100 cirugías por paciente, dependiendo a la capacidad de respuesta del individuo, el grado de severidad y extensión. La cirugía ortognática en estos pacientes tiene como objetivo mejorar la capacidad de masticación y función del sistema estomatognático, en segundo término, el tratar de compensar los daños en la estética facial que de alguna manera mejorarán su apariencia y autoestima[3].

USO DE MÁSCARAS

Los apósitos a presión no están indicados en las quemaduras faciales. Los apósitos son incómodos, causan irritación mecánica de las áreas quemadas y los apósitos cerrados tienden a estimular la proliferación bacteriana[8]. El uso de mascarillas a presión tipo uvex o con elastómero producen un impacto en el crecimiento y desarrollo dentofacial por la presión constante que éstas ejercen siendo que los pacientes llegan a utilizarlas hasta 23 horas[7] al día asi mismo generan transtornos en la articulación temporomandibular y repercuten en la vía aérea disminuyendo el flujo de aire.

PROTOCOLIZADOS Y NO PROTOCOLIZADOS.

Con base en nuestra experiencia, sugerimos dividir a estos pacientes en dos grupos:

- **Pacientes bajo tratamiento no protocolizado o sin tratamiento.** En estos casos las alteraciones en el desarrollo son secundarias a la acción de las cicatrices hipertróficas resultantes de la carencia de un tratamiento.
- **Pacientes bajo tratamiento protocolizado.** Los pacientes que han recibido terapia con máscaras compresivas o rígidas, tienen un patrón de desarrollo influenciado por mismas, y es distinto del primer grupo.

Las quemaduras cuando ocurren en pacientes adultos ocasionan menos alteraciones dentoesqueletales comparado con el paciente quemado pediátrico.

En nuestro país existen unidades de atención especializadas para el manejo multidisciplinario del gran quemado de manera protocolizada, sin embargo, todos los tratamientos quirúrgicos incluidos en el algortimo, estan enfocados a la cobertura y reconstrucción de las áreas afectadas, pero la cirugía ortognática no está considerada dentro del tratamiento quirúrgico reconstructivo.

Es importante recordar que la cirugía ortognática es un procedimiento funcional con un beneficio estético de magnitud variable, y que el objetivo principal de estos procedimientos está enfocado a mejorar la oclusion dental y la salud articular; sin embargo la predicción quirúrgica de tejidos blandos, tal como se realiza en el paciente no quemado, no es aplicable en estos casos, debido a que la calidad de los tejidos blandos condiciona una respuesta deficiente de los mismos, por lo que el impacto positivo a nivel estético será limitado en la mayoría de los casos. Aún con esta acotación, los beneficios funcionales (oclusión dental, salud articular y en algunos; casos permeabilidad del a vía aérea), justifican la cirugía ortognática, debido a que la

sobrevida de estos pacientes supera los 75 años.

En pacientes protocolizados existe el siguiente algoritmo:

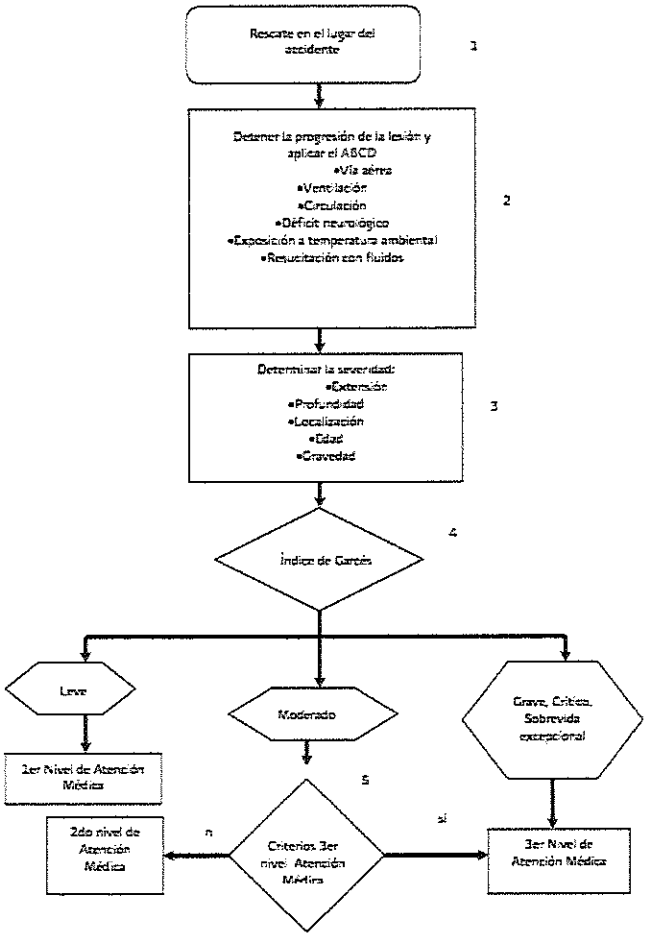

Fig1. Algoritmo de Atencion inicial, clasificacion y referencia[9].

TRATAMIENTO TEMPRANO.

En 1949, Dr. Wallace[8] desarrolló una técnica llamada "Método de Exposición". El cual consiste en fomentar la formación de la costar seca por medio de aire seco y cálido, despues de 5- días aplicar fomentos húmedos para evitar el daño al tejido durante la limpieza, con ayuda de tijeras y pinzas elimina las escara necróticas que se observen libres.

Quemaduras Superficiales.

En una quemadura o cuando exista daño tisular superficial la escara necrótica concluye su recambio por epitelio en un periodo de 10 días[7].

Quemaduras profundas.

En quemaduras profundas se forman escaras gruesas y rígidas que demoran un periodo de 15 dias es importante conocer que en la piel del adulto masculino puede existir una mayor dificultad para su desprendimiento por la profundidad de los folículos pilosos.

En cuanto el tejido se observe granulando se sugiere injertar piel para evitar la formación de cicatrices hipertróficas.

Si el injerto de retrasa por las condiciones críticas del paciente, se sugiere aplicar un apósito a presión que contiene hidrocortisona unos días antes del injerto de piel, una técnica que aumenta las posibilidades de éxito del injerto[7].

Región facial.

Las heridas faciales de espesor parcial de la piel, como abrasiones, ya sean traumáticas o quirúrgicas, y las quemaduras superficiales reparan mejor bajo el método de exposición[7].

Se considera vital la aplicación de ungüentos tópicos descritos:

- Nitrato de plata 0.5%[8]
- p-aminometil-benceno sulfonamida al 10% *Sulfamylon: Suprime el crecimiento bacteriano sobre todo Pseudomona Aeuriginosa, previniendo la destrucción de islas epiteliales sobrevivientes favoreciendo la reepitelización espontánea[8].

CONSIDERACIONES ANESTÉSICAS.

Múltiples exposiciones a los medicamentos utilizados durante la anestesia general produce taquifilaxia presentando despertares transquirúrgicos que de alguna manera pueden desencadenar Síndrome de Stress Postraumático[10], según Moerman[11] hasta un 35% de los pacientes con despertares lo

recuerdan, sucede en un rango del 50-67% de los pacientes, siendo pocos los especialistas que reconocen haber vivido esta situación sin embargo el 7% de los pacientes con despertares transquirúrgicos demandan al anestesiólogo.

CASOS CLÍNICOS

CASO I

Paciente femenino de 42 años de edad bajo el diagnóstico de secuelas de quemadura cérvicofacial a la edad de 6 años, al caer un candil sobre su cama mientras dormía. Recibió primeros auxilios, pero no tuvo acceso a un tratamiento protocolizado. Niega otros antecedentes de relevancia.

Acude al servicio de Cirugía Plástica y Reconstructiva de nuestra Institución por presentar dolor cervical crónico incapacitante, debido a la flexión cervical permanente condicionada por la retracción de las cicatrices cervicales. El médico tratante programa la resección del tejido cicatrizal y reconstrucción con un colgajo ALT microvascularizado. Se nos interconsulta para realizar mentoplastía de avance para suspensión del injerto. A la exploración física se observa (Imagen I) cicatrices en la región geniana, auricular, cervical anterior, submandibular, submental de manera bilateral dicha cicatriz se extiende hasta escotadura supraesternal y región clavicular bilateral, con incompetencia labial, eversión cicatrizal de labio inferior, retrognatia con acortamiento de la rama mandibular, un ángulo goniaco abierto, disminución de la distancia cervicomental y retrogenia presenta retrogenia, incompetencia labial, intraoralmente presenta dentición secundaria incompleta retracción cicatrizal de comisura labial lado derecho, con eversión de labio inferior oclusión Clase III Molar y Canina, caries grado II odontoplastías múltiples, resto de estructuras sin datos relevantes para el padecimiento.

Imagen I. Caso I paciente femenino con quemaduras en region cervicofacial, no protocolizada con desarmonía dentofacial CIII.

CASO I. VALORES CEFALOMÉTRICOS/ TEJIDOS DUROS					
Inclinación Maxilar	PMX-FH	+1°	3.5°	-11°	-7.5°
Inclinación incisivo	1/PMX	109°	3°	105°	-1°
Longitud cuerpo	AGo-D	45mm	2mm	47mm	OK
Ángulo mandibula	Ang Goniaco	125°	5°	120°	OK
Altura Rama	Es-AGo	50mm	3mm	39mm	-8mm
Rotación Rama	CdGo/ PV	+5°	5	-15°	-10°
Plano oclusal	PO-FH	-8°	2°	-17°	-7°

Tabla 1 Análisis Teiidos Duros Caso I.

Análisis de Powell

Caso I

ÁNGULO	NORMA	PACIENTE
NASOFRONTAL Gl-Na	115°-130°	145° (+15°)
NASOFACIAL Gl-Pg	30°-40°	34°
NASOMENTAL Pn-Me	120°-132°	126°
MENTOCERVICAL Gl-Pg + Me-C	80°-95°	152°(+57°)

Tabla 2. Análisis Tejidos Blandos Caso I.

Imagen 2. Caso I. Fotografía y radiografía lateral prequirúrgica. Incapacidad para la extensión cervical.

Imagen 3. Caso I. Fotografía y radiografía lateral postquirúrgica. Mejoría en la postura con alargamiento de la region cervicomental, colgajo ALT integrado.

CASO II

Paciente masculino de 16 años de edad referido a nuestro servicio por el Posgrado de Ortodoncia de la Universidad Latinoamericana por presentar Desarmonía Dentofacial CII. Entre sus antecedentes refiere haber sufrido una quemadura con alcohol en el tercio inferior facial y en la región cervical anterior a la edad de 8 años. Fue sometido a más de 30 procedimientos quirúrgicos que consistieron en plastías y colocación de injertos autólogos de dermis, así como un tratamiento a base de máscaras rígidas y compresivas. A la edad de 14 años inicia

tratamiento de ortopedia dentofacial por colapso máxilomandibular transversal. Niega otros antecedentes de relevancia.

A la exploración física se observan cicatrices en región frontal, preauricular, geniana, nasal, submandibular, submental y cervical anterior, con incompetencia labial, eversión cicatrizal de labio inferior, retrognatia con posterotación de la rama mandibular, un ángulo goniaco abierto disminución de la distancia cervicomental y retrogenia presenta retrognatismo, retrogenia (Imagen 4). Intraoralmente presenta exposición dentogingival superior aumentada, incisivos superiores retroclinados, con incompetencia labial, eversión de labio inferior por retracción cicatrizal, líneas medias dentales centradas, con clase II molar y canina bilateral. Se realizó cirugía ortognática triple de intrusión anterior, avance mandibular y mentoplastía de avance con excelentes resultados, sin datos actuales de recidiva con mejoría importante en la proyección cervicomental.



Imagen 4. Caso II Paciente protocolizado, Disarmoía dentofacial Clase II.

CASO II. VALORES CEFALOMÉTRICOS/ TEJIDOS DUROS					
Inclinación Maxilar	PMX-FH	+1°	3.5°	-5°	-2.5°
Inclinación incisivo	1/PMX	109°	3°	95°	-11°
Longitud cuerpo	AGo-D	50mm	2mm	48mm	OK
Angulo mandibula	Ang Goniaco	125°	5°	138°	+8°
Altura Rama	Es-AGo	50mm	3mm	50mm	OK
Rotación Rama	CdGo/ PV	+5°	5	5°	OK
Plano oclusal	PO-FH	-8°	2°	-20°	-10°

Tabla 3 Análisis Tejidos Duros Caso II.

Análisis de Powell

Caso II

ANGULO	NORMA	PACIENTE
NASOFRONTAL Gl-Na	115°-130°	134°
NASOFACIAL Gl-Pg	35° (+/-5°)	[illegible]
NASOMENTAL Pn-Me	120°-132°	116°
MENTOCERVICAL Gl-Pg + Me-C	80°-95°	120°

Tabla 4 Análisis Tejidos Blandos Caso II.

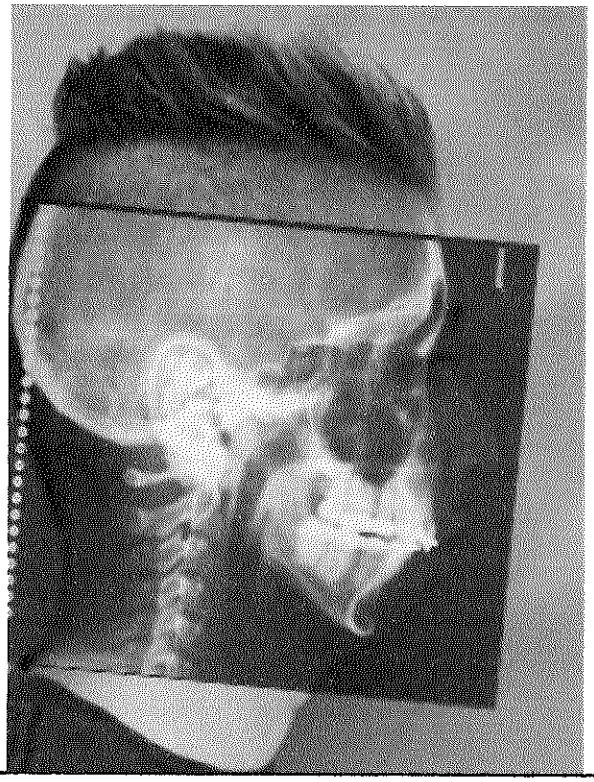

Imagen 5. Caso II Paciente protocolizado, Desarmonía dentofacial Clase II. Radiografía y fotografía Prequirúrgica.

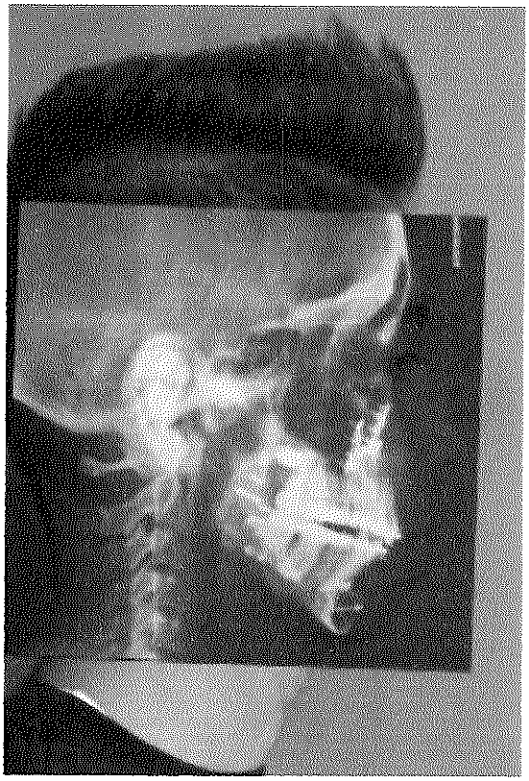

Imagen 6. Caso II Paciente protocolizado, Desarmonía dentofacial Clase II. Radiografía y fotografía Postquirúrgica

CASO III

Paciente masculino de 19 años de edad, referido a nuestro servicio por el Posgrado de Ortodoncia de la Universidad Tecnológica de México por presentar Desarmonía Dentofacial CII.

Entre sus antecedentes refiere sordera profunda congénita y haber sufrido una quemadura con alcohol en el tercio inferior facial y en la región cervical anterior a la edad de 6 años. Fue sometido a más de 70 procedimientos anestésicos y a más de 100 procedimientos quirúrgicos que consistieron en plastías, colocación de injertos cutáneos autólogos y rotación de colgajos dorsales, así como un tratamiento a base de máscaras rígidas y compresivas.

A la exploración física presenta cicatrices en región preauricular, submandibular, submental, cervical anterior, con incompetencia labial, eversión cicatrizal de labio inferior, retrognatia con posterotación de la rama mandibular, un ángulo goniaco abierto disminución de la distancia cervicomental y retrogenia. Intraoralmente presenta dentición secundaria incompleta, proclinación de incisivos anterosuperiores, un exceso dentoalveolar anteroinferior, con proclinación de incisivos inferiores, con mordida abierta anterior, clase II molar y canina, resto de estructuras sin datos relevantes para su padecimiento actual.

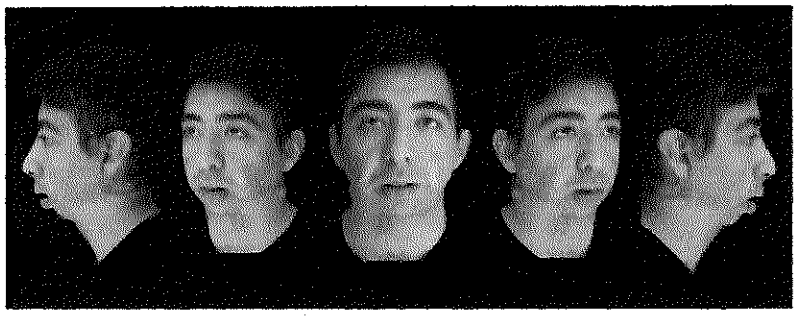

Imagen 7. Caso III Paciente protocolizado, Disarmoía dentofacial Clase II.

CASO III. VALORES CEFALOMÉTRICOS/ TEJIDOS DUROS					
Inclinación Maxilar	PMX-FH	+1°	3.5°	-5°	-2.5°
Inclinación incisivo	1/PMX	109°	3°	103°	-3°
Longitud cuerpo	AGo-D	50mm	2mm	40	-8mm
Ángulo mandibula	Ang Goniaco	125°	5°	145°	+15°
Altura Rama	Es-AGo	50mm	3mm	52mm	OK
Rotación Rama	CdGo/ PV	+5°	5	8°	OK
Plano oclusal	PO-FH	-8°	2°	-25°	-15°

Tabla 5. Análisis Tejidos Duros Caso III.

Análisis de Powell

Caso III

ANGULO	NORMA	PACIENTE
NASOFRONTAL Gl-Na	115°-130°	148 (+18°)
NASOFACIAL Gl-Pg	30°-40°	40°
NASOMENTAL Pn-Me	120°-132°	112° (-8°)
MENTOCERVICAL Gl-Pg + Me-C	80°-95°	117° (+22°)

Tabla 6. Análisis Tejidos Blandos Caso III.

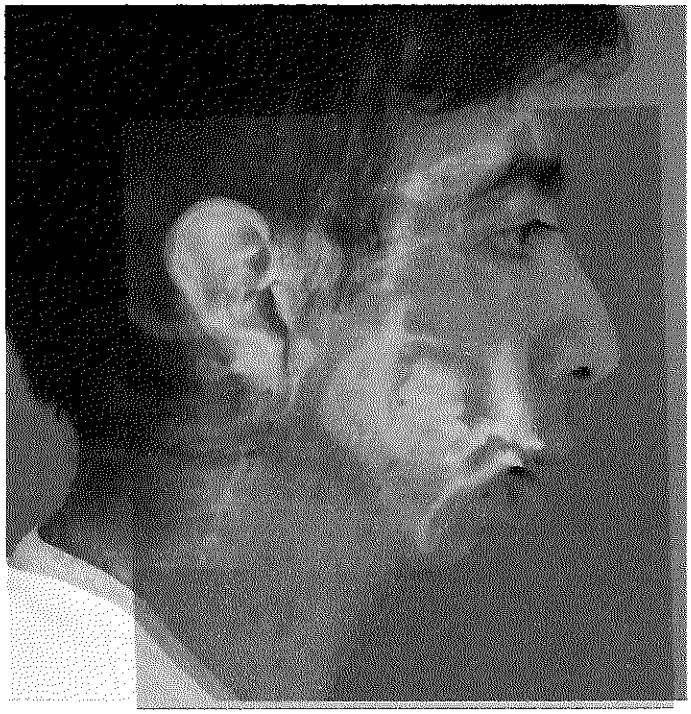

Imagen 8. Caso III Paciente con desarmonía dentofacial Clase II con secuelas de quemaduras faciales.

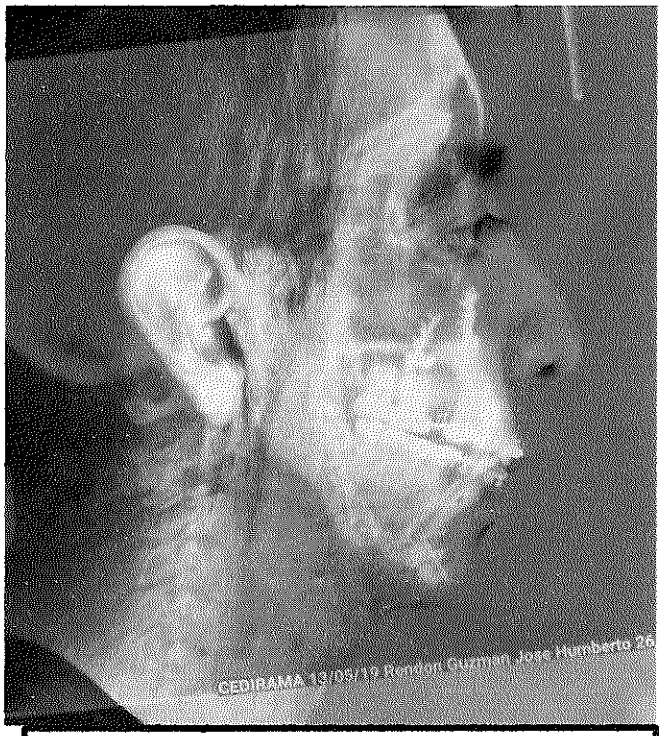

Imagen 9. Paciente posoperado de Cirugía ortognática Descenso maxilar posterior de 5mm, avance mandibular de 5mm con autorotación mediante OSRAM más mentoplastía de avance de 7mm.

CONCLUSIONES

-Los pacientes con secuelas de quemaduras faciales candidatos a cirugía ortognática, sin duda demandan consideraciones especiales en el abordaje tanto diagnóstico, de planeación y de apoyo psicológico/emocional .

- Estamos convencidos, de que solamente se puede considerar que un paciente con secuelas de quemadura cervicofacial ha sido totalmente rehabilitado si se le corrigen las alteraciones esqueletales, debido a las implicaciones funcionales de las mismas.

- La mayoría de los autores coinciden en que las quemaduras cervicofaciales afectan el desarrollo óseodental (directa e indirectamente). Sin embargo, no consideran a la cirugía ortognática dentro del protocolo de reconstrucción secundaria.

-Es importante señalar que los casos clase II protocolizados presentados no tienen evidencia objetiva de SAHOS, sin embargo ellos y sus familiares reportaron una disminución importante de los ronquidos nocturnos después de la cirugía ortognática.

-En nuestra experiencia hemos observado que los pacientes que no entran en protocolo de tratamiento temprano tienen a desarrollar una disarmonía dentofacial CIII con proclinaciones dentales severas y los pacientes que entran a protocolo temprano tienden a desarrollar una disarmonía dentofacial CII por el uso de las máscarillas de presión con posterorotación de ramas mandibulares.

REFERENCIAS.

1. Aziz SR, Simon P. Hullihen and the Origin of Orthognathic Surgery, J Oral Maxillofac Surg 62:1303-1307, 2004)
2. Manejo De Los Pacientes Quemados, Valerón Lemaur ME, Pérez Quevedo O. Unidad de Medicina Intensiva Pediátrica. Sociedad Española de cuidados intensivos pediatricos. Complejo Hospitalario Universitario Insular Materno-Infantil. Las Palmas de Gran Canaria. Enero 2010.
3. Kung Ta, Gosain Ak, Pediatric Facial Burns, The Journal Of Craniofacial Surgery / Volume 19, Number 4 July 2008.
4. Jackson DM. The diagnosis of the depth of burning. Br J Surg, 1953;40:588Y596.
5. Williams WG. Pathophysiology of the burn wound. In: Herndon DN, ed. Total Burn Care, 2nd ed. New York, NY: WB Saunders, 2002; 514Y522.
6. Moctezuma-Paz LE etal, Epidemiologia de las quemaduras en México, Rev Esp Méd Quir 2015;20:78-82.
7. Fricke NB et al, Skeletal and Dental Disturbances in Children After Facial Bruns ands Pressure Garment Use: a 4 Year Follow-Up, Journal of Burn and Care Rehabilitation, May-Jun 1999.
8. Converse JM, Burn Deformities of the Face and Neck, J Reconstructive Surgery and Rehabilitation, 1967.
9. Diagnóstico y tratamiento del paciente "Gran Quemado", México Secretaría de Salud; 2009
10. Muñoz-Cuevas JH, Conciencia-memoria-despertar transoperatorio, anestesia endovenosa vol. 27. Supl. 1 2004 pp 98-101.
11. Moerman N. Awareness and Recall during General Anesthesia. Anesthesiology 1993; 79:454-464.

AGRADECIMIENTOS.

Agradezco a mis padres y hermanos por su apoyo incondicional, a mis maestros cirujanos y maestros de vida, Dr. Carlos Liceaga, Dr. Juan José Trujillo, Dr. Luis Montoya por ser hombres con una integridad y disciplina inquebrantable.

A la Dra., Madeleine Vélez por alentar mis sueños, quien con su ejemplo y paciencia me ha enseñado el camino demostrándome día a día que no existen límites. Gracias a todos mis pacientes por confiar plenamente en mi, gracias por ser mi motor.

DATOS GENERALES

- **Nombre completo del alumno: Claudia Araceli Torres Urbina**
- **Especialidad: Cirugía Oral y Maxilofacial**
- **Teléfonos de contacto: 5515722562 y 5526625257**
- **Correo electrónico: dratorresurbina@hotmail.com**
- **Forma de titulación: Caso Clínico.**
- **Número de CVU: 970949**
- **Generación: 2015-2019.**