



**UNIVERSIDAD NACIONAL AUTÓNOMA
DE MÉXICO**



**FACULTAD DE ODONTOLOGÍA
DIVISIÓN DE ESTUDIOS DE POSGRADO E
INVESTIGACIÓN**

**EFICACIA DEL TRATAMIENTO ORTOPÉDICO
PREQUIRÚRGICO EN PACIENTES MEXICANOS CON LABIO
Y PALADAR HENDIDO**

TRABAJO DE INVESTIGACIÓN

**QUE PARA OBTENER EL GRADO DE
ESPECIALISTA EN CIRUGIA ORAL Y MAXILOFACIAL**

P R E S E N T A :

C. D. PÉREZ SÁNCHEZ CARLOS FRANCISCO

TUTOR: MTRO. ALONSO MOCTEZUMA ALEJANDRO

REVISOR: MTRA. FABIOLA SALGADO CHAVARRIA

CIUDAD DE MÉXICO, CD MX.

2019



HOJA DE REGISTRO: TRABAJO TERMINAL

No. DE CUENTA 50702060- 0
PEREZ SANCHEZ CARLOS FRANCISCO

NOMBRE
Apellido paterno materno nombre (s)

DIRECCIÓN ARMENTA Y LOPEZ 1025 C INT 5
Calle Número int y ext
CENTRO 68000 OAXACA

Colonia Código Postal Estado

TELÉFONOS 9511320297 9512059915 5554347124

Particular Consultorio Celular

E mail cd_carlosperez@yahoo.com.mx

ESPECIALIDAD CIRUGIA MAXILOFACIAL

NOMBRE DEL TRABAJO TERMINAL
Eficacia del tratamiento ortopédico prequirúrgico en pacientes mexicanos con Labio y Paladar Hendido.

Nombre y firma del tutor del Trabajo MTRO. ALEJANDRO ALONSO MOCTEZUMA

Tiempo estimado por el autor para la realización del trabajo

RESIDENTES HOSPITALARIOS
Hospital Sede
Firma del coordinador y sello de autorización del Hospital

VoBo

Autorización del coordinador del área UNAM

Firma del alumno

- Nombre completo del alumno:

Carlos Francisco Pérez Sánchez

- especialidad:

CIRUGIA MAXILOFACIAL

- teléfonos de contacto:

CEL: 55 54 34 71 24

PARTICULAR: 9512059915

- correo electrónico:

cd_carlosperez@yahoo.com.mx

- forma de titulación:

Trabajo de investigación

- número de CVU

562743

- generación.

2010-2014

Eficacia del tratamiento ortopédico prequirúrgico en pacientes mexicanos con Labio y Paladar Hendido.

Carlos Francisco Pérez-Sánchez*, Alejandro Alonso Moctezuma** Fabiola Salgado Chavarria***

Resumen

Las fisuras labiopalatinas son malformaciones congénitas graves que se encuentran entre las anomalías craneofaciales más comunes en todo el mundo. La incidencia en México es de 1 por cada 750 nacidos vivos. La ortopedia prequirúrgica es el tratamiento que ayuda a realizar un moldeado nasal, previo a la reconstrucción labial, así mismo modifica la posición de los segmentos maxilares fisurados durante los primeros meses de vida al mismo tiempo que coadyuva al cierre de la hendidura palatina.

Palabras clave: Labio y paladar hendido, ortopedia prequirúrgica, moldeado nasoalveolar.

ABSTRACT

Orofacial clefting is the most common and severe congenital anomaly among craniofacial anomalies worldwide. In Mexico occurs in about 1 per 750 births; the cleft/craniofacial team care begins shortly after birth with presurgical orthopedic procedures like nasoalveolar molding followed by surgical procedure which enables successful lip and soft palate reconstruction.

Key words: cleft lip and palate, presurgical orthopedic, molding nasoalveolar.

Objetivo: Determinar la eficacia del tratamiento ortopédico prequirúrgico en el moldeado nasoalveolar en pacientes con labio y paladar hendido unilaterales derecho e izquierdo completos e incompletos.

Metodología: Se realizó un estudio transversal, retrospectivo y comparativo en 41 pacientes del Estado de Oaxaca, México. Las mediciones se realizaron utilizando puntos anatómicos, con un vernier directamente sobre el paciente y en los modelos de yeso por un examinador capacitado y estandarizado. Las pruebas estadísticas se realizaron en *Stata* versión 11.0.

Resultados: El promedio de edad de los pacientes fue de 38.00 ± 35.40 días, la mayoría de los pacientes fueron varones ($n=31$, 75.6%). La hendidura que más se presentó fue hendidura labio alveolo palatina unilateral izquierda completa (34.1%; $n=14$); la hendidura labio alveolo palatina unilateral derecha completa se presentó en 10 casos (24.4%; $n=10$). El promedio de la medida inicial de columna fue de 0.89 ± 0.10 mm y al final resultó de 3.65 ± 0.07 mm ($p < 0.0001$). Al inicio del tratamiento ortopédico prequirúrgico, el 19.5% de los pacientes presentaba el cartílago nasal aplanado y al final el cartílago presentó una forma convexa, incrementándose el porcentaje a 97.6% ($p < 0.0001$). En los pacientes que presentaban fisura alveolar ($n=24$), se logró un cierre, de los segmentos palatinos de 7.37 ± 0.56 mm (inicial 10.21 ± 0.64 mm vs final 2.83 ± 0.60

mm; $p < 0.0001$). Los objetivos de la ortopedia prequirúrgica se lograron en el 92.7% de los casos.

* Alumno de Cirugía Oral y Maxilofacial. DEPeI. UNAM

* * Coordinador de la Especialidad de Cirugía Oral y Maxilofacial. DEPeI. UNAM

* ** Responsable de Investigación de la Especialidad de Cirugía Oral y Maxilofacial. DEPeI. UNAM

Introducción

El labio y paladar hendido es una de las malformaciones congénitas más comunes en cabeza y cuello. Representa el 2.3% de las malformaciones congénitas (1-3). Pudiendo encontrarse en cualquier nivel socioeconómico y en todas las razas; el 90% de los casos no existe patrón mendeliano, por lo que se considera de tipo hereditario multifactorial ya que depende de múltiples genes menores, con tendencia familiar establecida (1).

La literatura mundial reporta que la frecuencia de aparición del labio y paladar hendido es de 0.8 a 1.6 casos por cada 1000 nacimientos. Series obtenidas en Europa refieren estimaciones en: Inglaterra 1.4 por cada 1000 nacidos vivos, en Italia 1.3 por cada 1000, Suecia 0.6- 0.7 por cada 1000, Irlanda del Norte 1.28 por cada 1000, Alemania 1.88 por cada 1000, Eslovenia 1.64 por cada 1000, Asia 1.94 por cada 1000, Japón reportar una estimación de 2.13 por cada 1000 (1,4,5).

En los informes de labio y paladar hendido provenientes de países de América Latina hay una gran discrepancia en la frecuencia de aparición. En particular en México, es difícil disponer de fuentes que aporten cifras reales sobre la frecuencia del padecimiento y es probable que se deba a que no se reportan los casos o por falta

de integración de la información en los diferentes sistemas de salud existentes. Sin embargo en la ciudad de México, Armendares y Lisker reportan una frecuencia de 1.39 por cada 1000 (1,5).

El Sistema Único de Vigilancia Epidemiológica posiciona a Oaxaca en el año 2005, en el segundo lugar de entidad federativa con mayor incidencia con una tasa de casos de labio y paladar hendido de 1.035 por cada 1000. Sólo por debajo del primer lugar que en ese año se le atribuyo a Jalisco con un tasa de 1.174 por cada 1000 (2).

En el estudio realizado por Contreras F. (2012), en el Hospital General Dr. Aurelio Valdivieso del Estado de Oaxaca, se reporta una incidencia de 1.0 por cada 1000 (4).

Existen diversas clasificaciones de las hendiduras labio palatinas algunas se basan en los procesos anatómicos que involucran la hendidura, estas pueden ser poco objetivas, demasiado extensas y con descripciones confusas de las hendidura. Por tal motivo, para la clasificación de labio y paladar hendido en nuestro estudio se utiliza la propuesta por Maya Behar: Sistema "SUMA", considerando que este sistema de clasificación es único, descriptivo, reproducible, limpio y es una herramienta específica para unificar las características fenotípicas del labio y paladar hendido (6).

Antecedentes

La ortopedia prequirúrgica es un tratamiento que consiste en el uso de aparatos que permiten la estimulación y remodelación ósea de los segmentos nasales, alveolares y palatinos fisurados, disminuyendo el tamaño de las fisuras, durante los tres primeros meses de vida, conformándolo lo más próximo a la anatomía normal antes de la queiloplastia (7,8).

Los antecedentes históricos refieren que en 1884 Hullihen usó cintas adhesivas. Brophy en 1927, empleó un alambre de plata para aproximar los bordes alveolares. Hoffman en 1969, demostró el uso de tracción facial para disminuir la hendidura y prevenir la dehiscencia posquirúrgica. Desault en 1970 retrajo la premaxila en un paciente bilateral antes de la cirugía (7,8).

La escuela moderna del tratamiento ortopédico prequirúrgico en el paciente con labio y paladar hendido inicia con McNeil (1950) quien usó placas para activar el moldeado alveolar de los segmentos a una posición deseada. Georgiade y Latham en 1975, introdujeron un pin retenedor retrayendo la premaxila y expandiendo los segmentos posteriores. Hozt en 1987 describe el uso de placas de ortopedia pasiva. En 1993 Grayson reporta una nueva técnica prequirúrgica para moldear el alveolo, el labio y la nariz de los niños nacidos con labio y paladar hendido. La investigación original del moldeado nasal en el neonato fue propuesta por Matsuo. (7,8,9).

Anatomía del labio y la nariz con hendidura

La anatomía de la nariz y el labio hendido presentan alteraciones que pueden ir de medianas a severas, como las descritas por Sykes 2009 (10), con deformidad del esqueleto facial, asimetría de la base alar y de la punta nasal relacionadas con el grado de deficiencia del soporte de la base alar. La deformidad nasal en el labio hendido unilateral se describe como una asimetría en tres dimensiones de la punta y base alar. La columnela y el septo nasal se desvían hacia el lado no hendido, secundariamente el músculo orbicular que no tiene tracción opuesta. La columnela es corta en el lado hendido secundario a la contracción del músculo orbicular. La base alar de la hendidura es asimétrica y el ala nasal de la hendidura es desplazada lateral, inferior y posteriormente (Fig 1).

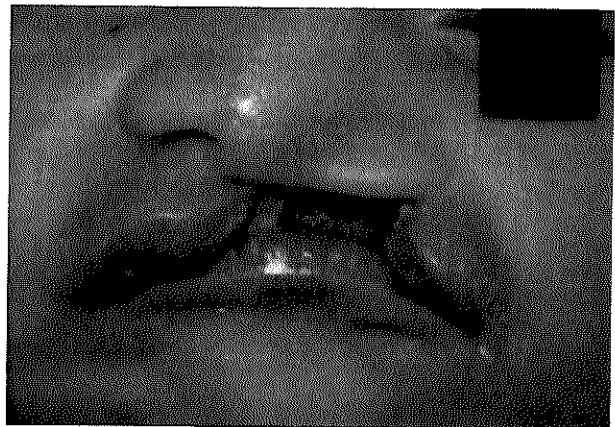


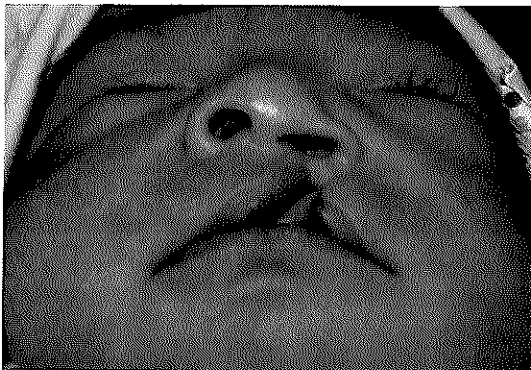
Fig. 1 Se observa asimetría de la base alar y la punta nasal. *Fuente Directa.*

El cartílago lateral inferior del lado hendido presenta una crura medial corta y una crura lateral alargada aunque la longitud total del cartílago lateral inferior es la misma al lado no hendido (Fig.2).

El debilitamiento y mal posición del cartílago lateral inferior produce una narina más ancha y horizontalmente orientada, el domo alar es aplanado (Fig. 3). El septo es desviado caudalmente y



encorvado posteriormente (10).
 Fig 2. Esquema de la posición de los cartílagos nasales en la hendidura labial



(A) Sykes 2009.

Fig. 3. La narina izquierda se observa más ancha con domo alar aplanado.
 Fuente directa.

En relación a los procesos maxilares Kirschner en el 2000 describe que el imbalance de la acción de las fuerzas musculares normales en el maxilar, produce una rotación hacia afuera de la premaxila del segmento media y un retro

desplazamiento del segmento lateral menor (11).

El músculo orbicular de los labios presenta discontinuidad en la región de la hendidura, este músculo se inserta en la base alar en el borde lateral de la hendidura (Fig. 4), por lo cual se observa un músculo orbicular hipoplásico en el área de la hendidura. El filtrum es corto en el lado de la hendidura, el arco de Cupido está rotado superiormente y el bermellón es deficiente en el lado de la hendidura (12).

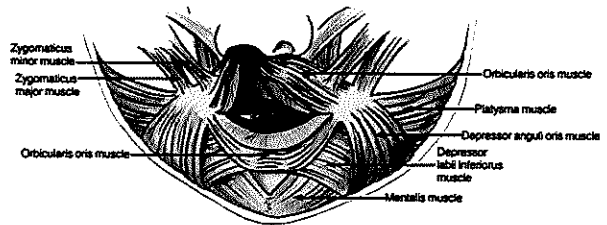


Fig 4. Características en los músculos de la expresión. Arosarena 2007.

La caída de la narina en el lado hendido es causada por la posición inferior del cartílago lateral inferior y contribuye a esta deformidad la posición y acción del músculo nasal transverso en el labio hendido, este músculo es interpuesto entre el cartílago lateral superior y el cartílago nasal inferior (13).

El cartílago septal y alar son especialmente importante por su unión con los músculos de la mímica, para el resultado estético y para el futuro desarrollo de la tercio medio facial (11).

Modelador nasopalveolar (NAM)

El modelador nasopalveolar (NAM por sus siglas en inglés “*naso alveolar molding*”), según lo propuesto por Grayson (Fig. 5), tiene como objetivos específicos (labio hendido unilateral completo): reducir la brecha alveolar, llevar los segmentos labiales en contacto pasivo, incrementar el área de revestimiento en la superficie de la mucosa nasal, reducir la desviación del septo nasal y lograr la simetría entre los cartílagos alares laterales inferiores (8,9,14).

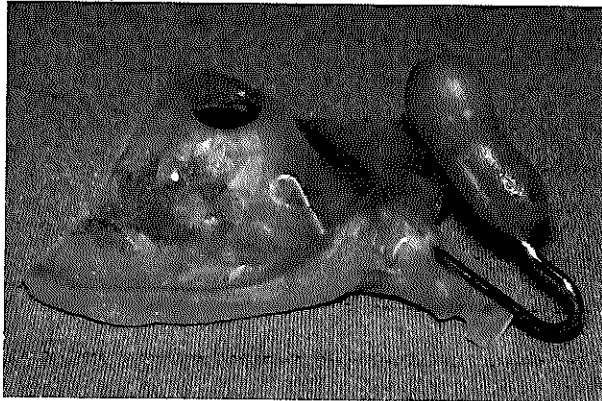


Fig 5. Moldeador naso alveolar. Grayson 2012.

Metodología

Se realizó un estudio transversal, retrospectivo y comparativo en 41 pacientes del Estado de Oaxaca, México. Criterios de inclusión: pacientes con diagnóstico de labio y paladar hendido, derecho e izquierdo, completo e incompleto, 6 meses de edad (máximo), con expedientes clínicos completos que incluyeran serie fotográfica y consentimiento informado. Criterios de exclusión: pacientes con

síndromes genéticos, labio y paladar hendido bilateral, expedientes incompletos. Criterios de eliminación: pacientes que no desearan participar en el estudio ni dieran autorización para tratamiento prequirúrgico.

La toma de impresión se realizó con polivinilsiloxano bajo protocolo estandarizado; se utilizaron cucharillas personalizadas hechas con monómero y polímero autopolimerizable. El aparato (modelador nasopalveolar) se realizó con monómero y polímero autopolimerizable con la técnica de “sal-pimienta” realizándose primero una placa base con un botón de retención. La toma de impresión y la elaboración del aparato se llevaron a cabo sin complicaciones.

En la primera fase del tratamiento para coadyuvar al cierre de la fisura alveolar, se coloca una cinta *traspore TM* que se adhiere de un segmento labial del lado hendido al otro segmento labial del lado no hendido, los cuales se cambian cada 24hr; posterior se coloca un botón de retención del cual se adhiere, a través de una cinta *traspore TM*, una liga de ortodoncia de 3/16” *extraheavy* de 8 oz que traiciona el segmento labial y maxilar del lado hendido hacia la línea media; cuando la distancia entre segmentos maxilares es menor o igual a 4 mm se elabora el “stent” nasal y se inicia con la proyección del cartílago nasal para darle forma cóncava. Un investigador capacitado y estandarizado examinó a cada uno de los pacientes registrando: el largo de la columnela, forma del cartílago nasal (aplanada, convexa o cóncava) y la brecha entre los segmentos maxilares. Las mediciones se realizaron utilizando un vernier directamente sobre el paciente y los modelos de yeso. La deformidad nasal fue cuantificada por las siguientes mediciones:

1. Longitud de la columela: distancia entre el subnasale y la punta de la nariz.

1. Subnasale: es el punto donde termina la columela y comienza el labio superior.

2. Punta nasal: es la parte más prominente de la nariz, se toma de referencia la unión de las cruras mediales (Fig. 6).

2. Forma de la narina: si es aplanada, cóncava o convexa, en una vista caudocefálica.

1. Narina cóncava: si la parte interna del cartílago nasal se proyecta en sentido cefálico.

2. Narina Convexa si la parte interna del cartílago nasal se proyecta en sentido caudal.

3. Narina aplanada: que el cartílago nasal no presente relieve alguno. (Fig 6)

3. Brecha de los segmentos maxilares: distancia entre el borde medial de ambos segmentos maxilares, tomado sobre modelo de yeso (Fig.7).

Las preparaciones para el aparato del moldeado nasoalveolar fueron hechas durante la primera cita que consistió en:

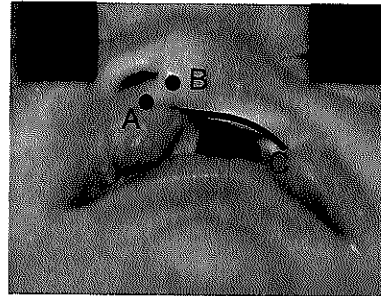


Fig. 6.

A. Subnasale.
B. Punta nasal
C. Parte interna de cartílago nasal.

Fuente directa.

1. Entrevista con los padres y/o cuidadores de los pacientes.
2. Firma de consentimiento informado de tratamiento.
3. Medidas del largo de la columela.
4. Medidas de la brecha de los segmentos maxilares.
5. Determinar forma de la narina (cóncava, convexa, aplanada)
6. Tomar un conjunto de fotografías intra y extra orales (Fig. 8)
7. Tomar una impresión intraoral con polivinil siloxano.
8. Elaboración de modelador nasoalveolar.

El modelador nasoalveolar fue colocado en la segunda cita (día 7 después de la toma de impresión). Los familiares fueron instruidos en mantener el modelador nasoalveolar en cavidad oral en todo momento excepto en el momento de la limpieza (Fig. 9).

Todos los pacientes cuentan con consentimiento informado, las pruebas estadísticas se realizaron en Stata 11.0.

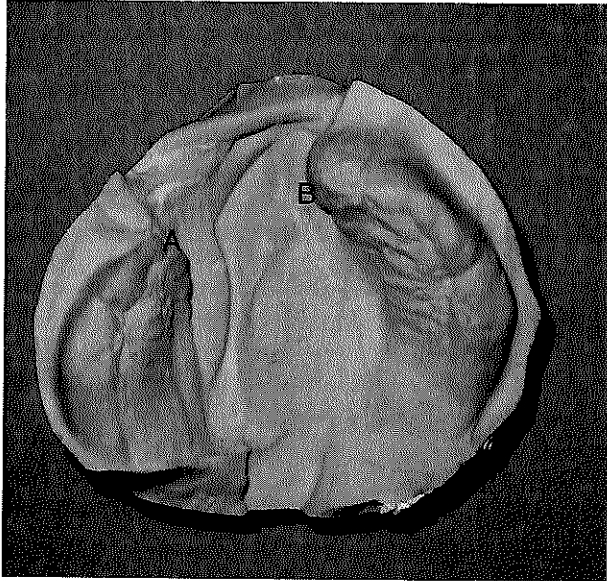


Fig. 7. Modelo de yeso de la hendidura palatina.

A. Borde medial del segmento maxilar menor.

B. Borde medial de segmento maxilar mayor

Fuente directa.

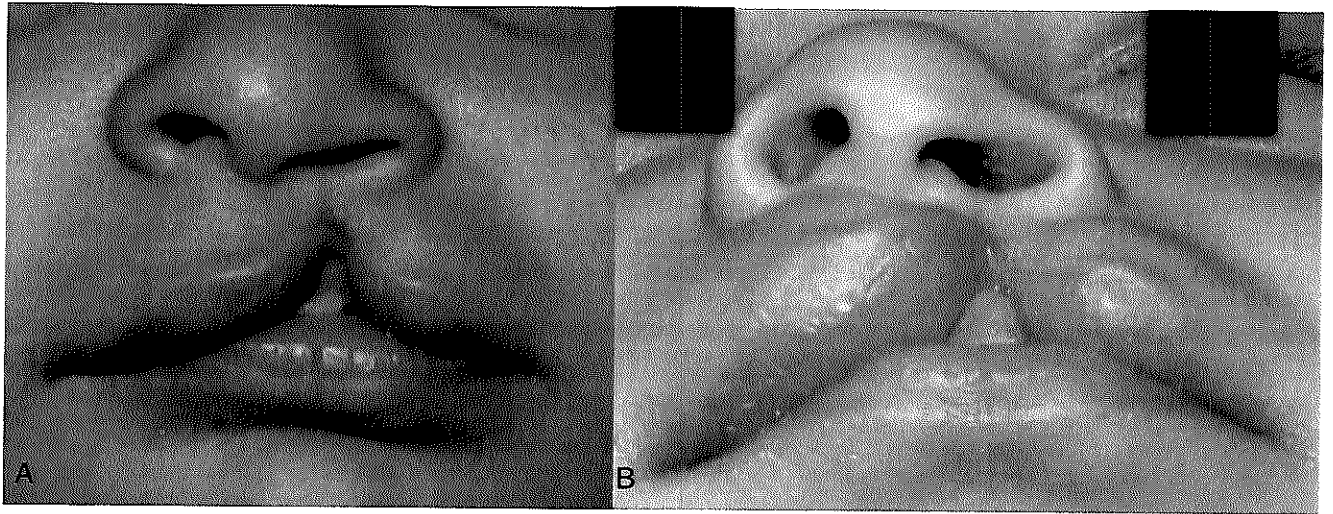


Fig. 8. Vision frontal (A) y caudo cefálica (B) para determinar medidas antes de ortopedia. Fuente directa

Nosotros proponemos como fin de la ortopedia prequirúrgica cuando se han alcanzado estos objetivos. 1). cuando se presenta una reducción significativa de la brecha alveolar ($< 5\text{mm}$) 2). elongación de la columnela ($> 3\text{mm}$) 3. Se observa una nariz de forma cóncava similar a la del lado no hendido.

Cumpliendo estos objetivos de tratamiento se programa la queiloplastia.

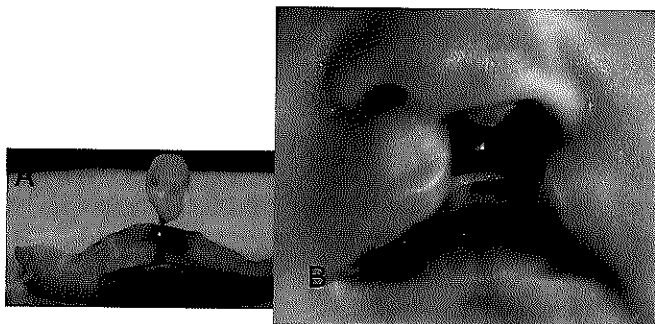


Fig.9. Modelador nasoalveolar con stent nasal (A), NAM colocado en paciente apreciándose la proyección del dorso nasal (B). Fuente directa.

Resultados:

La duración del tratamiento ortopédico fue entre 8 semanas y 12 semanas, alcanzando los objetivos de la ortopedia antes de la cirugía de corrección labia.

El promedio de edad de los pacientes fue de 38.00 ± 35.40 días, la mayoría de los pacientes fueron varones ($n=31$, 75.6%) Tabla 1. La mayoría de los pacientes presentó fisura labio alveolo palatina unilateral izquierda completa (34.1%;

$n=14$), seguida de fisura labioalveolo palatina unilateral derecha completa (24.4%; $n=10$)). El promedio de columnela inicial fue de 0.89 ± 0.10 mm y al final resultó de 3.65 ± 0.07 mm ($p < 0.0001$). Al inicio, el 19.5% de los pacientes presentaba el cartílago nasal convexo y al final el porcentaje se incrementó al 97.6% ($p < 0.0001$) Cuadro 1. En los pacientes que presentaban fisura alveolar ($n=24$), se logró un cierre de 7.37 ± 0.56 mm en promedio (inicial 10.21 ± 0.64 mm vs final 2.83 ± 0.60 mm; $p < 0.0001$) Cuadro 2. Los objetivos de la ortopedia prequirúrgica se logró de forma total en el 92.7% de los casos (Cuadro 3, Fig. 10 y 11).

Tabla 1: Sexo

SEXO	Freq.	Percent	Cum.
Mujeres	10	24.39	24.39
Hombres	31	75.61	100.00
Total	41	100.00	

Cuadro 1. Largo de columnela en pacientes bajo tratamiento de ortopedia.

	n	Promedio \pm DE	IC 95%
Columnela inicial	4	0.89 ± 0.62	0.70 – 1.09
Columnela final	4	3.65 ± 0.42	3.51 – 3.78

Prueba de t pareada $p < 0.0001$

Cuadro 2. Ancho de fisura en pacientes bajo el tratamiento de ortopedia.

	n	Promedio ±DE	IC 95%
Anchura inicial	2 4	10.21±3.1 5	8.88 – 11.54
Anchura final	2 4	2.83±1.59	1.59 – 4.08

Prueba de t pareada $p < 0.0001$

Cuadro 3. Cambios en el cartílago nasal (eficacia del tratamiento prequirúrgico).

Cartilago inicial	Cartilago final		
	Concavo	Convexo	
Concavo	1	32	33
Convexo	0	8	8
	1	40	

Prueba de simetría $p < 0.0001$

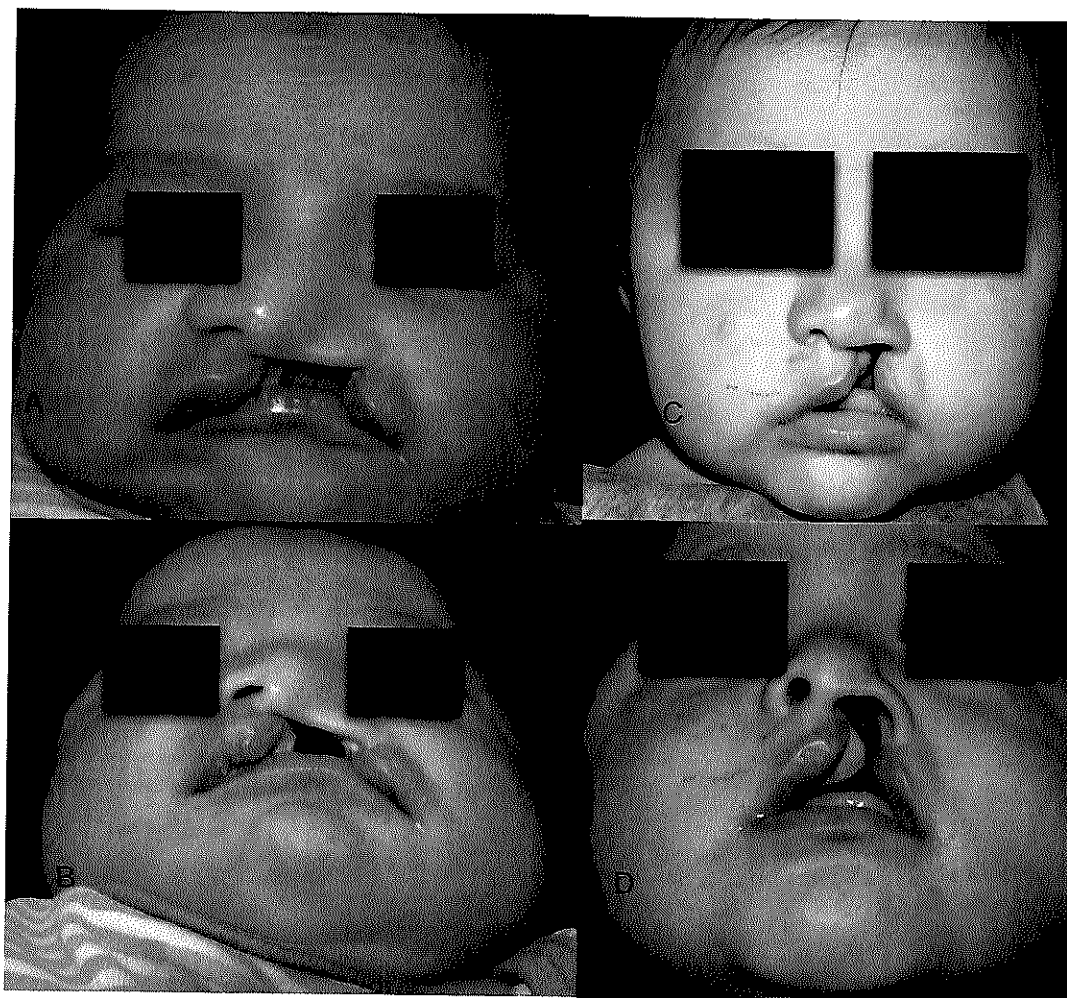


Fig. 10. Fotos antes de la ortopedia (A,B). Resultados alcanzados con la ortopedia prequirúrgica. (C,D),

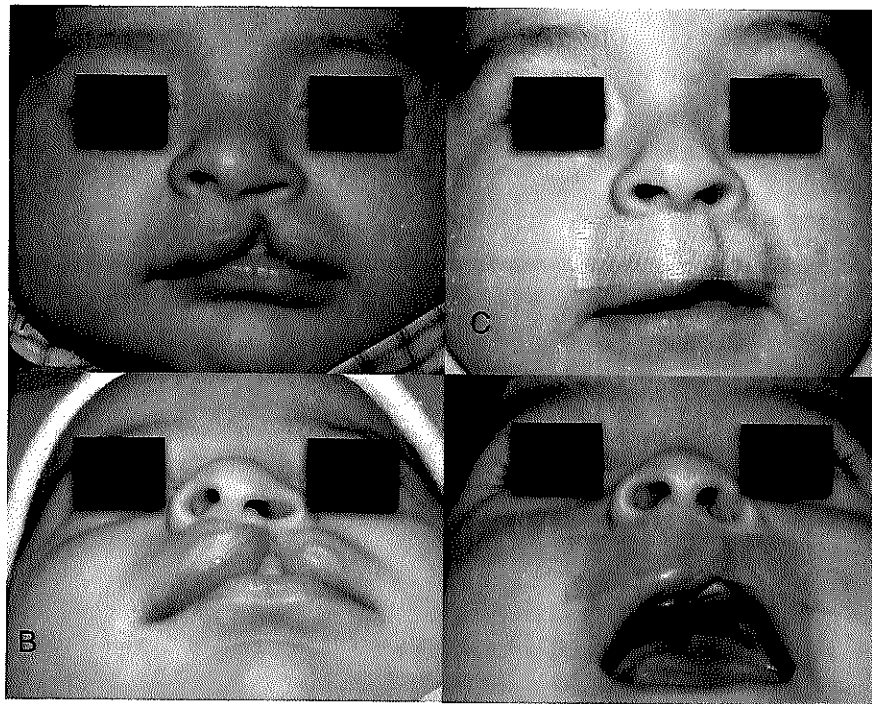


Fig. 11. Se observa la narina de forma convexa al inicio de tratamiento (A,B), posterior a ortopedia se observa el alargamiento de la columela así como la simetría de la narina del lado hendido (C,D). Fuente directa.

Discusion

El NAM se basa en la técnica del moldeado de las deformidades auriculares en el neonato propuesta por Matsuo, tomando ventajas de la plasticidad del cartílago, resultado de los niveles aumentados estrógeno provenientes de la circulación materna durante los primeros 6 meses de vida. Intenta alargar la columela a través de la aplicación de los principios de la expansión de tejidos. (15-17)

Chander en el 2016 reporta de igual forma que la plasticidad temporal de los cartílagos nasales y del reborde alveolar es atribuido a que el estrógeno materno "dispara" niveles altos de ácido hialurónico, se encuentra en la circulación del infante por semanas después del nacimiento. (18) Este estrógeno estimula también el aumento

de proteoglicanos haciendo al cartílago más flexible.(19)

Como base biológica tenemos que Scott, en su tesis sobre el crecimiento facial, afirma que éste está determinado de forma considerable por la dirección de crecimiento del cartílago del septo nasal. Mc-Neil, reconocido como el padre de la ortopedia prequirúrgica, acepta la teoría de Scott de que el septo nasal es la fuerza dinámica que influye en el crecimiento medio facial y palatino. (19)

Rodman analiza el uso de la ortopedia prequirúrgica como un tema controversial a favor de ella expone que mejora la simetría nasal, reduce los costos futuros, beneficio sicosocial a la familia y disminuye la necesidad de revisión nasal temprana en oposición a el NAM, indica que causa incomodidad de los cuidadores del menor, poca aceptación

por el paciente, aumento de costos en corto plazo, recaída de la simetría nasal en el primer año y que no existen datos concluyentes de memoria en los resultados. (20)

Padwa en el 2003 refiere controversia entre la ortopedia prequirúrgica, por un lado mejora el cierre del labio y la corrección de la nariz y por otro lado tiene impacto interfiriendo el crecimiento facial, aunque no se tenga una respuesta por la falta de estudios. (21)

Bhuskute en el 2016 expone que las revisiones sistemáticas han sido incapaces de identificar los impactos negativos de la ortopedia prequirúrgica, y los benéficos no son suficientemente soportados por evidencia. (22)

Liu en el 2018 en la revisión del meta-análisis sugiere que la aplicación del moldeado nasoalveolar puede ser positivo en la parte quirúrgica, estética, funcional y efectos socioeconómicos cuando se usa antes de la primera cirugía. (23)

España en su artículo del 2011 utiliza moldeado nasoalveolar prequirúrgico durante 3.5 meses obteniendo resultados de coalescencia de procesos alveolares, simetría nasal, buena proyección de la punta nasal y longitud de columnela. (24)

Grayson en el 2014 realiza un artículo "Point/Counterpoint", discute el gran valor del moldeado nasoalveolar y en contrapunto expresa que otros tratamientos ortopédicos prequirúrgicos no ofrecen ventajas mensurables o desventajas en términos de crecimiento facial, apariencia facial, satisfacción materna, dimensión del arco maxilar u

oclusión en comparación con infantes que no usaron dispositivos de tratamiento ortopédico prequirúrgico. (25)

En México existen las guías de práctica clínica expuestas en el 2017 donde indican que se debe referir a los pacientes con labio y paladar hendido a los centros de ortopedia prequirúrgica con experiencia, siendo un punto de buena práctica.(26)

Chen en el 2015,(27, 28) en un estudio en 66 pacientes comparó la eficacia del NAM, en relación a la proporción de la altura de la nariz, anchura de la nariz, ángulo columnelar, ángulo de la base nasal. comparando también la eficiencia, midiendo la frecuencia de los ajustes, y mostrando la incidencia de complicaciones. En nuestro estudio se plantea una forma sencilla cómoda de evaluar la eficacia del NAM a través de la medición de la longitud de la columnela, observación del cartílago alar mostrando si es cóncavo o convexo y por último midiendo la distancia entre segmentos maxilares.

En nuestro estudio los resultados en 41 pacientes revelan resultados similares a los de Liao en el 2013, donde estudió 58 pacientes comparando el modelador nasoalveolar tipo Grayson contra Figueroa. Evaluando parámetros como proporción de longitud de columnela, ancho alar, base alar, forma de la nariz, ángulo de la punta nasal, ángulo nasolabial, brecha alveolar. mostrando que ambos aparatos tienen similares resultados aunque el modelar nasoalveolar tipo Figueroa es asociado con menos lesiones en mucosa oral y mas eficiente: menor número de activaciones (28).

Gutiérrez en el 2012,(14) realizó un estudio donde aplica ortopedia prequirúrgica obteniendo reducción de la severidad del Labio y paladar hendido (LPH) unilateral y bilateral, evaluando el componente nasal, el componente labial, el componente palatino primario y secundario. Al igual que Gutiérrez obtuvimos disminución en la severidad del LPH en estos casos unilateral evaluando parámetros similares como componente nasal, labial y palatino.

Shetty en el 2016,(29) evalúa a 150 pacientes utilizando el NAM en diferentes edades de inicio de tratamiento, al mes de edad, del mes a los 6 meses y de los 6 meses al año. Obteniendo mejores resultados en los pacientes de un mes de edad. En este estudio evaluaron la

distancia intersegmento, altura nasal, altura del domo nasal y altura de la columnela. En relación a la edad coincidimos con Shetty en cuanto a la edad de inicio de la ortopedia debiendo ser esta, si es posible, desde los primeros días de nacido.

Conclusiones

La aplicación del modelador nasolaveolar permitió conformar los cartílagos alares, elongar las columnelas afectadas, alinear los segmentos maxilares reduciendo las fisuras alveolares y se llevaron a una posición anatómica favorable las estructuras anatómicas, lo que disminuyó la tensión tisular y facilitó la cirugía del labio fisurado con el consiguiente mejor resultado estético y fisiológico.

REFERENCIAS

1. Ochoa Lozano y cols. Casuística de 10 años de labio y paladar hendido en el hospital Universitario de la UANL. Medicina Universitaria vol. 5 núm 18, enero marzo 2003
2. Gómez GR y col. Incidencia de labio y paladar hendido en México: 2003-2006. Revista ADM 2008;LVV(6):309-313
3. Alarcon- Almanza J. Labio y paladar hendido. Anestesiología en pediatría.Vol. 33. Supl. 1, Abril-Junio 2010 pp S76-S78
4. Contreras Acevedo F. y cols. Incidencia de labio y paladar hendido en el Hospital General "Dr. Aurelio Valdivieso" del estado de Oaxaca de 2008 a 2010. Cir Cir 2012;80:339-344
5. González C, Medina C, Pontigo A, Casanova J, Escoffié M, Corona M, Maupomé G. Estudio ecológico en México (2003-2009) sobre labio y/o paladar hendido y factores sociodemográficos, socioeconómicos y de contaminación asociados. An Pediatr (Barc). 2011;74(6):377—387
6. Behar JM, Gallardo DD, De La Cerda RM, Zamudio ST. A new classification approach: Center of integral care of cleft lip palate "SUMA" center (México). J Cleft Lip Palate Craniofac Anomal 2017;4:S20-4.
7. Shetye P, Grayson B. NasoAlveolar molding treatment protocol in patients with cleft lip and palate. Seminars in Orthodontics, Vol 23, No 3, 2017: pp 261–267

8. Grayson B, Garfinkle J in: Bagheri S, Bell B, Ali H. Current Therapy in Oral and Maxillofacial Surgery. Missouri (USA): Elviesier Inc; 2012. Chapter 84, Cleft lip and palate: Nasoalveolar Molding; p. 750-756.
9. Grayson B, Cutting C. Presurgical Nasoalveolar Orthopedic Molding in Primary Correction of the Nose, Lip, and Alveolus of Infants Born With Unilateral and Bilateral Clefts. Cleft Palate–Craniofacial Journal, May 2001, Vol. 38 No. 3
10. Sykes JM, Jang YJ. Cleft lip rhinoplasty. Facial Plast Surg Clin N Am 17 (2009) 133–144
11. Kirschneer R, LaRossa D. Cleft lip and palate. Otolaryngol Clin North Am 2000;33(6): 1191–215.
12. Arosarena O. Cleft Lip and Palate. Otolaryngol Clin Nort Am 40 (2007):27-60
13. Schendel S. Unilateral cleft lip repair- State of the art. Cleft Palate–Craniofacial Journal, July 2000, Vol. 37 No. 4.
14. Gutiérrez M, Peregrino A, Borbolla M, Buelnes R. Beneficios del tratamiento temprano con ortopedia prequirúrgica en neonatos con labio y paladar hendido. Salud en Tabasco, vol. 18, núm. 3, septiembre-diciembre, 2012, pp. 96-102
15. Loa Maria. Ortopedia prequirúrgica en una recién nacida con labio y paladar hendidos unilaterales derechos completos. Reporte de un caso clínico Arch Inv Mat Inf 2015;VII(3):99-103.
16. Grayson B, Maull D. Nasoalveolar molding for infants born with clefts of the lip, alveolus, and palate. Clin Plastic Surg 31 (2004) 149–158.
17. Rodman R, Tatum S. Controversies en the management of patients with cleft lip and palate. Facial Plast Surg Clin N Am 24 (2016) 255–264
18. Chander D, Sharma R, Vineet B, Kaur Simrat. Presurgical nasoalveolar moulding: A boon in the management of cleft lip and palate. Medical journal armed forces india 72 (2016) s164–s168.
19. Bhuskute A, tolfefson T. Cleft Lip Repair, Nasoalveolar Molding, and Primary Cleft Rhinoplasty. Facial Plast Surg Clin N Am 24 (2016) 453–466.
20. Padwa B, Mulliken J. Complications associated with cleft lip and palate repair. Oral Maxillofacial Surg Clin N Am 15 (2003) 285–296
21. Liu Y, Hua F, He H. Nasoalveolar molding therapy may offer positive effects on unilateral clefts of lip and/or palate. J Evid Base Dent Pract 2018: 252-254.
22. Antonio José España-López, Adoración Martínez-Plaza, Ricardo Fernández-Valadés, Carmen Guerrero-López, Rosario Cortés-Sánchez y Blas García Medina. Tratamiento ortopédico con moldeador nasoalveolar prequirúrgico en la fisura labiopalatina unilateral rev esp cir oral maxilofac. 2012;34(4): 166–171
23. Grayson B, Garfinkle J. Early cleft management: The case for nasoalveolar molding. American

24. Tratamiento ortopédico y quirúrgico del labio y paladar hendido en niños menores de dos años de edad. Guía de evidencias y recomendaciones: Guía de Práctica Clínica. México, CENETEC;2017 (agosto 2018).
25. Mosmuller D, Tan R, Mulder F, Bachour Y, Vet H, Don Griot P. The use and reliability of SymNose for quantitative measurement of the nose and lip in unilateral cleft lip and palate patients. *Journal of Cranio-Maxillo-Facial Surgery* 44 (2016) 1515e1521.
26. Velazquez J, Berlanga F, Estrada H, Álvarez J, Flores M . Prevención de las malformaciones postquirúrgicas en pacientes con labio y paladar hendidos. *Fundamentos y protocolo. Cir Plas* 2012;22(2):57-66.
27. Chen Y, Liao Y. A modified nasoalveolar molding technique for correction of unilateral cleft nose deformity. *Journal of Cranio-Maxillo-Facial Surgery* 43 (2015) 2100e2105
28. Liao Y, Wang Y, Chen I, Pai C, Ko W, Wang Y. Comparative Outcomes of Two Nasoalveolar Molding Techniques for Bilateral Cleft Nose Deformity. *Plast. Reconstr. Surg.* 2014.133 :103-110.
29. Shetty V, Thakral A, sreekumar C. Comparison of Early Onset Nasoalveolar Molding With Patients Who Presented for Molding Up to 1 Year of Age. *J Oral Maxillofac Surg* 2016.74:811-827.