



UNIVERSIDAD NACIONAL AUTÓNOMA DE
MÉXICO



FACULTAD DE ODONTOLOGÍA

Rehabilitación protésica orbitofacial en paciente con secuela de
mucormicosis. Caso clínico

CASO CLÍNICO

QUE PARA OBTENER EL GRADO DE

ESPECIALISTA EN PRÓTESIS MAXILOFACIAL

P R E S E N T A:

ORDUÑA LÓPEZ VÍCTOR FELIPE

TUTOR: Esp. ALEJANDRO BENAVIDES RÍOS
Mtra. ESPERANZA ALVARADO GAMBOA

Vo. Bo ALEJANDRO BENAVIDES
Ríos ~~Benavides~~

Rehabilitación protésica orbitofacial en paciente con secuela de mucormicosis. Caso clínico.

Orduña López Víctor Felipe *, Benavides Ríos Alejandro §, Alvarado Gamboa Esperanza

Abstract

Introduction: The mutilation of some anatomical region, particularly of the face, causes psychological and physiological alterations, which in many cases can not be rehabilitated by means of surgery, so, for its rehabilitation it is necessary to replace the missing structures by means of prostheses.

Method: A 38 year old male patient with a history of type II diabetes mellitus and cerebral orbital mucormycosis. The treatment plan consisted in the elaboration of a medical grade silicone orbitofacial prosthesis and an ocular prosthesis made of Polymethyl methacrylate. For its retention, chemical and mechanical means were used.

Results: The aesthetic result was acceptable for both the patient and the group of specialists, since the prosthesis helps the patient to recover lost aesthetics.

Conclusions: By satisfying the patient's expectations, reintegration into their social, family and productive life is guaranteed. This proves that the orbitofacial prostheses positively influence the quality of life of the patient and that it is the best option for rehabilitation when there is a large defect that can hardly be reconstructed by means of surgery.

Resumen

Introducción: La mutilación de alguna región anatómica particularmente del rostro, causa alteraciones psicológicas y fisiológicas, que en muchas ocasiones no pueden rehabilitarse por medio de cirugía, por lo que, para su rehabilitación se requiere del reemplazo de las estructuras faltantes por medio de prótesis.

Método: Paciente masculino de 38 años de edad, con antecedente de Diabetes mellitus tipo II y mucormicosis rino orbito cerebral. El plan de tratamiento consistió en la elaboración de una prótesis orbitofacial de silicón grado médico y una prótesis ocular de Polimetil metacrilato. Para su retención fueron utilizados medios químicos y mecánicos.

Resultados: El resultado estético fue aceptable tanto para el paciente como para el grupo de especialistas, ya que la prótesis le ayuda al paciente a recuperar la estética perdida.

Conclusiones: Al satisfacer las expectativas del paciente, se garantiza la reintegración a su vida social, familiar y productiva. Esto prueba que las prótesis orbitofaciales influyen positivamente en la calidad de vida del paciente y que es la mejor opción de rehabilitación cuando se tiene un defecto amplio que difícilmente puede ser reconstruido por medio de una cirugía.

Vo. Bo. ~~Ríos~~ ~~Benavides~~ ~~Alvarado~~
25/10/19

Palabras clave: Rehabilitación maxilofacial, prótesis orbitofacial, silicón

Key words: Maxillofacial rehabilitation, orbitofacial prosthesis, silicone

Introducción

La mucormicosis, también conocida como zigomicosis o phycomycosis, es una enfermedad de baja prevalencia, frecuentemente fatal y rápidamente progresiva, causada por hongos de la familia Mucoraceae, orden mucorales. Se encuentran con frecuencia en el suelo y en la materia orgánica en descomposición, y ocupan los primeros lugares entre los hongos más frecuentemente aislados en el aire. (1)(2)

Esta infección fúngica ocurre normalmente en huéspedes inmunocomprometidos bajo condiciones predisponentes como: diabetes, falla renal o hepática, terapia con agentes inmunosupresores, quimioterapia, leucemia, neutropenia, desnutrición, politraumatismo, tratamiento con corticosteroides, abuso de drogas, sida, tuberculosis, quemaduras extensas, etc. La presentación clínica más frecuente es la rinocerebral, generalmente asociada a diabetes mellitus metabólicamente descompensada, inmunosupresión y drogadicción intravenosa. (1)

La mucormicosis se consideró fatal hasta que se introdujo la Anfotericina B como tratamiento en los años 60 del siglo XX. Los pacientes tratados con esta tienen cuatro veces más probabilidades de sobrevivir que quienes no son tratados. (2)

La mutilación de alguna región anatómica particularmente del rostro, causa alteraciones psicológicas y fisiológicas, que en muchas ocasiones no pueden rehabilitarse por medio de cirugía, por lo que, para su rehabilitación se requiere del reemplazo de las estructuras faltantes por medio de prótesis.(3) (4)

La rehabilitación protésica consiste en colocar un dispositivo protésico removible que cubra el defecto y dé una apariencia estética al paciente, reponiendo la pérdida de su globo ocular y tejidos adyacentes. (5)

En la mayoría de los casos la elaboración de una prótesis facial, desafía la habilidad artística del protesista, ya que se debe intentar reconstruir un órgano móvil con una prótesis estática que proporcione estética. Para elaborar una prótesis facial, se consideran aspectos importantes como: el tamaño de la región anatómica a sustituir, el estado de los tejidos remanentes, si recibieron quimioterapia y/o radioterapia, si la prótesis va a ser combinada, si va a restituir función y/o estética, el material en el cual se va a realizar, el medio de retención y estabilidad de la prótesis, ya que de esto dependerá que el paciente la utilice para realizar sus actividades diarias. (3)

Reporte de caso

Paciente masculino de 38 años de edad, originario y residente de la Ciudad de México, divorciado, de ocupación ejecutivo bancario. Antecedentes heredofamiliares; abuela materna (finada) y madre Diabetes mellitus tipo II, antecedentes personales no patológicos; alcoholismo y tabaquismo positivo desde los 20 años, antecedentes personales patológicos; Diabetes mellitus tipo II, alérgico a la Penicilina. Inicia en Agosto de 2017 con dolor facial, secreción purulenta ocular y tumoración en la zona orbitofacial izquierda, por lo cual acude al servicio de urgencias del Hospital General Dr. Manuel Gea González, para posteriormente ser valorado por Oftalmología y Otorrinolaringología. Recibe diagnóstico de Mucormicosis rino-orbito-cerebral y se programa para cirugía de excenteración ocular izquierda y cirugía endoscópica de desbridamiento nasal. Se establece el plan de tratamiento terapéutico, que consistió en la administración de Anfotericina B liposomal 100mg intravenosa.

El paciente es remitido a la Clínica de Prótesis Maxilofacial de la División de Estudios de Posgrado e Investigación (DePeI) de la Facultad de Odontología de la Universidad Nacional Autónoma de México (UNAM) para iniciar tratamiento de Rehabilitación protésica orbitofacial.



Figura 1. Fotografías extraorales al momento de acudir al departamento de Prótesis Maxilofacial UNAM

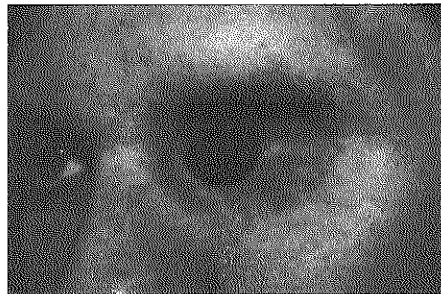


Figura 2. Defecto facial, secuela de Mucormicosis

Fase de planeación

Se inicia realizando el trazado de líneas antropométricas, las cuales servirán de referencia para la colocación de la prótesis ocular, posteriormente se lleva a cabo la toma de impresión fisiológica con hidrocoloide irreversible, colocando por encima una capa de yeso tipo II para dar estabilidad y evitar distorsiones del material de impresión. Se obtiene un positivo en yeso tipo III, sobre el cual se realizará la ceroplastia de la prótesis.

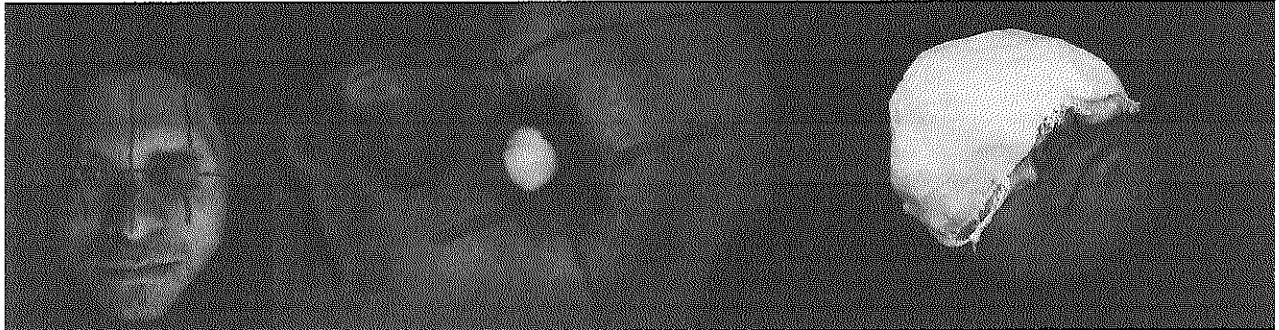


Figura 4. Toma de impresión facial con hidrocoloide irreversible

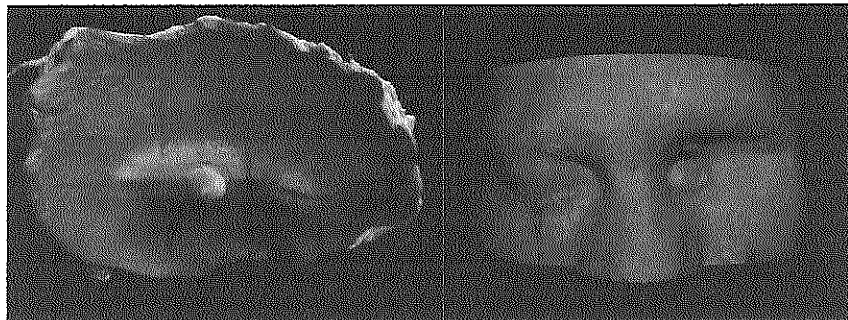


Figura 3. Resultado impresión facial con hidrocoloide irreversible y modelo de trabajo de yeso tipo III

Fase protésica

Mediante la técnica UNAM se elabora la prótesis ocular izquierda de Polimetil metacrilato (PMMA). Tratando de imitar en lo mayor posible las características del globo ocular contralateral, tomando como referencia diámetro pupilar, vascularización, pigmentaciones escleróticas, tamaño y color írico.

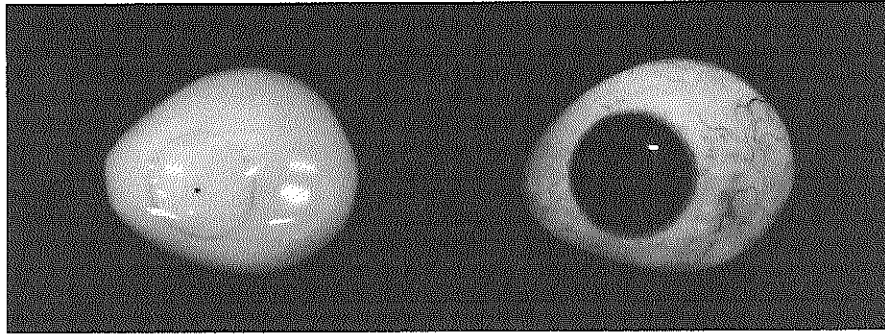


Figura 5. Elaboración prótesis ocular de PMMA mediante técnica UNAM

Para la orientación de la prótesis ocular dentro del modelo de trabajo se utiliza cera toda estación, tomando como referencia las líneas antropométricas marcadas durante la toma de impresión. Se corrobora la correcta posición realizando una prueba en cera en el defecto facial, asimilando la proyección anteroposterior, distancia intercantal y palpebral del globo ocular contralateral.



Figura 6. Prueba en cera de orientación prótesis ocular



Figura 7. Prueba en cera de proyección anteroposterior de prótesis ocular

Una vez orientada la prótesis ocular, se inicia la ceroplastia de la prótesis orbitofacial asemejando los rasgos de la zona contralateral.

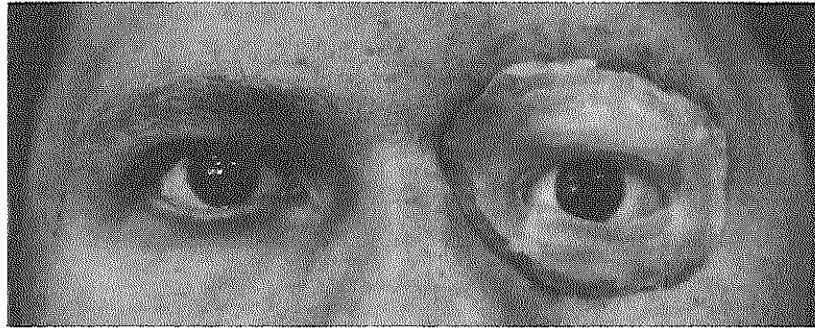

Figura 8. Prueba de ceroplastia

La ceroplastia se colocó dentro de una mufla para prostodoncia total, para mediante la técnica de cera perdida obtener una mufla de trabajo. En la parte posterior de la prótesis ocular, se realizó el desgaste de tres retenciones expulsivas cuyo objetivo fue evitar que la prótesis perdiera su posición inicial y de esta manera evitar posibles desajustes.

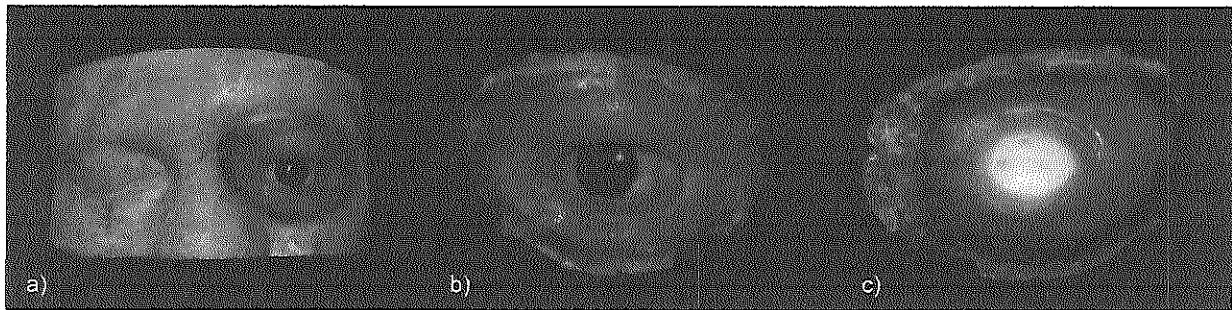


Figura 10. a) Ceroplastia en modelo de trabajo b) Ceroplastia cara anterior c) Ceroplastia cara posterior

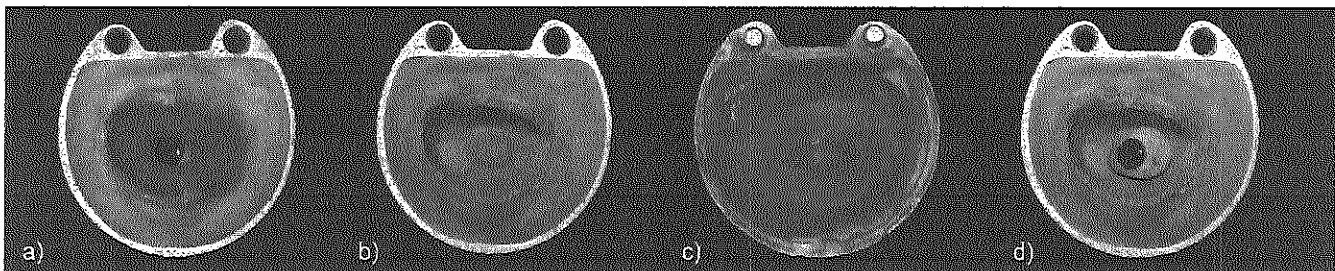


Figura 9. a) Ceroplastia colocada en mufla b) Enmuflado parte inferior c) Enmuflado parte superior d) Enmuflado parte inferior con prótesis ocular colocada en su posición

La caracterización intrínseca del silicón grado médico se realizó con fibras de Nylon. Finalizado este procedimiento, se cierra la mufla uniendo las dos contrapartes y se lleva a una prensa hidráulica con una presión de 400kg. Se dejó vulcanizar por 24 horas. Para la caracterización extrínseca se decidió utilizar el kit de pigmentos FE-1999 de la casa comercial Factor II. Se trató de igualar lo mayor posible el tono de

piel del paciente, así como dar detalles, con el objetivo de dar naturalidad a la prótesis y de esta manera ser lo menor perceptible posible.




Figura 11. Materiales utilizados para caracterización del silicón grado médico
a) Caracterización intrínseca (Fibras de Nylon) b) Caracterización extrínseca (Kit FE-1999, Factor II)

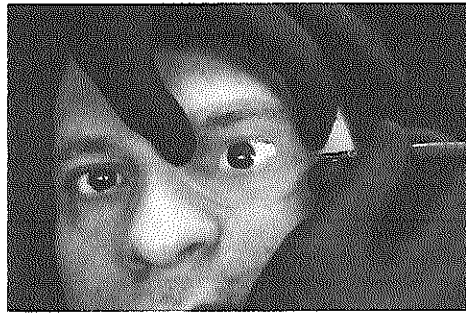


Figura 12. Caracterización extrínseca

Con el apoyo de una aguja dental de calibre no. 30 y cabello natural, fue posible la colocación de cejas y pestañas.

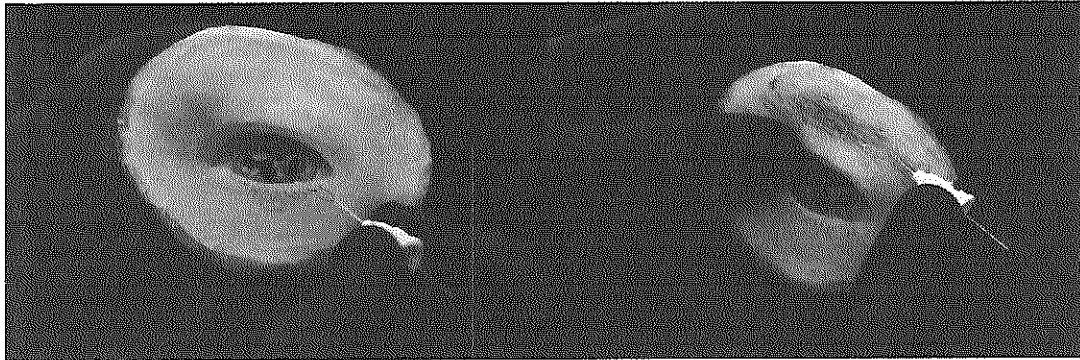

Figura 13. Colocación de pestañas y cejas con cabello natural

Resultados

El resultado fue satisfactorio tanto para el paciente como para el equipo de trabajo, ya que la prótesis le ayuda al paciente a recuperar la estética perdida, quedando rehabilitado para reintegrarse a su entorno social, familiar y productivo. Se indicó el uso de adhesivo protésico a base de agua para la colocación de la misma, así como el uso de lentes para ofrecer mayor retención y actuar como distractor.

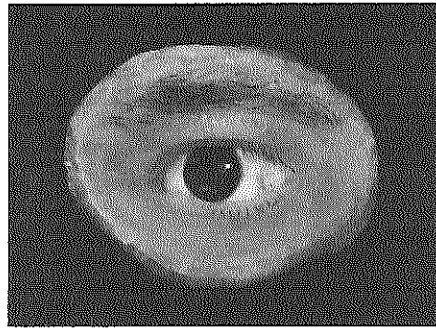


Figura 14. Prótesis orbitofacial terminada



Figura 15. Resultado del tratamiento protésico




Figura 16. a) Antes del tratamiento protésico b) Después del tratamiento protésico

Discusión

A pesar de los avances en cirugía, existe la necesidad de rehabilitar a pacientes con defectos faciales mediante el uso de prótesis. Estos defectos pueden producir un deterioro serio en la autoestima del paciente, pues la deformidad cosmética tiene a menudo un significativo impacto psicológico tanto para el paciente como para su familia. Normalmente pueden obtenerse resultados cosméticos aceptables, pero la estabilidad de estas prótesis puede desafiar la experiencia del protesista maxilofacial, por lo que aplicar el conocimiento teórico, el ingenio y la combinación de los materiales disponibles se puede lograr rehabilitar al paciente, ayudándolo a reintegrarse a su entorno. (3)

En la actualidad, con el avance de la investigación, podemos contar con el uso de implantes de osteointegración, los cuales hasta el momento han evidenciado ser el medio de fijación óptimo en la rehabilitación protésica craneofacial. (5)(6)

Conclusión

Se determinó que el tratamiento idóneo para el paciente era la rehabilitación protésica maxilofacial, mediante la elaboración de una prótesis orbitofacial. Para su adecuada retención fue necesario utilizar la combinación de medios químicos (adhesivo) y mecánicos (lentes), para que de esta manera el paciente tuviera la posibilidad de realizar movimientos sin el riesgo de desalajo o desajuste protésico.

El resultado estético resultó satisfactorio tanto para el paciente como para el grupo de especialistas, lo que garantiza su reintegración a su vida social, familiar y productiva. Esto prueba que las prótesis orbitofaciales influyen positivamente en la calidad de vida del paciente y que es la mejor opción de rehabilitación cuando se tiene un defecto amplio que difícilmente puede ser reconstruido por medio de una cirugía.

Bibliografía:

1. Acosta C, Lucio E, Uribe A, Mata G. Cirugía Oral y Maxilofacial de un caso clínico y revisión de la literatura. *Rev Esp Oral Maxilofac.* 2012;6(2):68–72.
2. Bravo J, Agudelo M, Cortes A, Matta L. Mucormicosis rinocerebral de origen dental. *Biomédica.* 2017;17.
3. Manrique J, Díaz C. Rehabilitación orbitofacial en un paciente oncológico con retención biomecánica. *Rev Odontológica Mex.* 2010;14:193–8.
4. Wondergem M, Lieben G, Bouman S, Van Den Brekel M, Lohuis P. Patients' satisfaction with facial prostheses. *Br J Oral Maxillofac Surg.* 016;54(4):394–9.
5. Garita E, González V, Galicia A. Rehabilitación protésica de órbita implantosoportada en paciente con secuela de meduloepitelioma teratoide maligno. *Rev Odontológica Mex.* 2014;18(1):50–65.
6. Brandão TB, Vechiato Filho AJ, de Souza Batista VE, Prado Ribeiro AC, Filho HN, Chilvarquer I, et al. Assessment of treatment outcomes for facial prostheses in patients with craniofacial defects: A pilot retrospective study. *J Prosthet Dent [Internet].* 2017;118(2):235–41. Available from: <http://dx.doi.org/10.1016/j.prosdent.2016.10.014>
7. dos Reis H, Piras de Oliveira J, Pecorari V, Raoufi S, Abrahão M, Dib L. Extraoral Implants for Anchoring Facial Prostheses: Evaluation of Success and Survival Rates in Three Anatomical Regions. *Int J Oral Maxillofac Implants [Internet].* 2017;32(2):385–91. Available from: [http://quintpub.com/journals/omi/abstract.php?iss2_id=1434&article_id=16653&article=20&title=Extraoral Implants for Anchoring Facial Prostheses: Evaluation of Success and Survival Rates in Three Anatomical Regions#.WMhXQ_Ohxz8](http://quintpub.com/journals/omi/abstract.php?iss2_id=1434&article_id=16653&article=20&title=Extraoral+Implants+for+Anchoring+Facial+Prostheses:+Evaluation+of+Success+and+Survival+Rates+in+Three+Anatomical+Regions#.WMhXQ_Ohxz8)
8. Ramírez-dovala S, Sierra-téllez D, Contreras-rodriíguez D, Araiza J, Ponce-olivera RM, Guarro J, et al. Caso clínico Mucormicosis rino-órbito-cerebral causada por. 2012;56(1):132–6.
9. Wei, Leslie A; Brown, Julie J; Hosek, Dori K; Burak CN. Osseointegrated implant for orbito-facial prostheses: Preoperative planning tips and intraoperative pearls. *Orbit.* 2016;35(2):55–61.
10. Nieto-Ríos JF, Moreno-Coral LF, Zapata-Cárdenas A, Ocampo-Kohn C, Aristizabal-Alzate A, Serna-Higueta LM, et al. Tratamiento exitoso de mucormicosis rino-órbito-cerebral en un paciente trasplantado renal. *Nefrología.* 2014;34(1):120–4.
11. Shrivastava K, Shrivastava S, Agarwal S, Bhoyar A. Prosthetic rehabilitation of large mid-facial defect with magnet-retained silicone prosthesis. *J Indian Prosthodont Soc [Internet].* 2015;15(3):276. Available from: <http://www.j-ips.org/text.asp?2015/15/3/276/161571>