

[Handwritten signature]
Vobbo.

FACULTAD DE ODONTOLOGÍA

Síndrome de Gorlin Goltz. Diagnóstico molecular, nuevos tratamientos. Reporte de un caso clínico.

CASO CLÍNICO

QUE PARA OBTENER EL GRADO DE

ESPECIALISTA EN CIRUGÍA ORAL Y MAXILOFACIAL

P R E S E N T A:

SERGIO OLMEDO CUEVA

TUTOR: Mtro. MAURICIO VELASCO TIZCAREÑO

ASESOR: Dra. FABIOLA SALGADO CHAVARRIA





**UNIVERSIDAD NACIONAL AUTÓNOMA DE
MÉXICO**



FACULTAD DE ODONTOLOGÍA

Síndrome de Gorlin Goltz. Diagnóstico molecular, nuevos
tratamientos. Reporte de un caso clínico

CASO CLÍNICO

QUE PARA OBTENER EL GRADO DE

ESPECIALISTA EN CIRUGÍA ORAL Y MAXILOFACIAL

P R E S E N T A:

SERGIO OLMEDO CUEVA

TUTOR: Mtro. MAURICIO VELASCO TIZCAREÑO

ASESOR: Dra. FABIOLA SALGADO CHAVARRIA

MÉXICO, Cd. Mx.

2020

Síndrome de Gorlin Goltz. Diagnóstico molecular, nuevos tratamientos. Reporte de un caso clínico.

Drs.: Sergio Olmedo-Cueva¹, Mauricio Velasco Tizcareño², Fabiola Salgado-Chavarría²

¹ Residente de cuarto año del DEPeI COMF UNAM; ² Docente adscrito al DEPeI COMF UNAM.

RESUMEN

El síndrome de Gorlin Goltz o síndrome de carcinoma de nevo basocelular es un desorden hereditario autosómico dominante que predispone principalmente a la proliferación de múltiples carcinomas basocelulares, queratoquistes odontogénicos y defectos del desarrollo, causado por la mutación del gen Patched localizado en el cromosoma 9. Se reporta un paciente con características de este síndrome, en la clínica de cirugía oral y maxilofacial de la Universidad nacional autónoma de México en donde se realiza el diagnóstico basado en los estudios clínicos, imagenológicos histológicos y moleculares. El conocimiento de esta enfermedad puede orientarnos a la sospecha lesión quística o premaligna en forma oportuna, lo que permite prevenir complicaciones, y brindar un tratamiento integral para así mejorar la calidad de vida en los pacientes.

Palabras Clave: Síndrome de Gorlin Goltz, carcinomas basocelulares, queratoquistes, gen Patched 1.

INTRODUCCIÓN

El síndrome de Gorlin Goltz fue reportado por primera vez en 1894 por Jarisch y White y descrito en 1960 por los autores a los que debe su nombre,

SUMMARY

Introduction: Gorlin Goltz syndrome or cell-based nevus carcinoma syndrome is an autosomal dominant inherited disorder that predisposes mainly to the proliferation of multiple basal cell carcinomas, maxillary keratocysts and developmental defects. Caused by the mutation of the Patched gene located on chromosome 9. **Case presentation:** A patient with specific characteristics compatible with this syndrome was reported in the COMF Department of the UNAM. The diagnosis was based on clinical studies, radiology and genetic studies. **Conclusions:** Knowledge of this problem can guide us to the diagnostic suspicion in a timely manner, thus preventing complications, and to provide an improved integral treatment of the quality of life of this type of patients.

Keywords: Gorlin Goltz syndrome, basal cell carcinomas, keratocysts, Patched 1 gene.

Gorlin y Goltz.¹ También conocido como síndrome névico-basocelular o síndrome del carcinoma nevoide basocelular. Inicialmente describieron la triada que

caracteriza al síndrome: carcinomas basocelulares múltiples, queratoquistes máxilo mandibulares y costillas bífidas. Hoy se sabe que es una enfermedad es genética hereditaria autosómica dominante, penetrancia incompleta y fenotipo variable que predispone a la presencia de defectos del desarrollo y al desarrollo de neoplasias, entre los que destacan carcinomas basocelulares múltiples (CBC).² La patogenia molecular de este síndrome se ha relacionado con el gen Patched 1 (PTCH1), un gen supresor tumoral localizado en el cromosoma 9 (9q22, 3-q31), que codifica para el receptor transmembranal PTCH1, implicado en la vía de señalización Sonic Hedgehog (SHH).³⁻⁴ Hasta la fecha no se ha conseguido establecer una correlación entre el fenotipo y el genotipo de estos pacientes.¹¹

Su prevalencia estimada, varía según las series publicadas, de entre 1/30,827⁶ y 1/256,000⁷ nacidos vivos. Farndon y cols. determinaron una prevalencia mínima de esta enfermedad de 1/57,000 habitantes, y estimaron que uno de cada 200 pacientes con uno o más CBC tienen SGG.⁸ La morbilidad de los enfermos de SGG es 73,4 años, significativamente

más reducida que la de la población general, que es de aproximadamente 80 años.⁹ La causa más importante de muerte prematura en estos pacientes es por meduloblastoma.¹⁰

El SGG es una enfermedad caracterizada clínicamente por la predisposición al desarrollo de múltiples neoplasias, así como por la aparición de anomalías del desarrollo. El inicio del padecimiento se produce en la infancia o adolescencia y se acompaña de la asociación de un conjunto de manifestaciones cutáneas, la más común es la presencia de numerosos carcinomas basocelulares los cuales pueden afectar tanto a áreas fotoexpuestas como no fotoexpuestas, las localizaciones más frecuentes en hombres son el tercio superior de espalda, extremidades superiores y la zona medio facial, mientras que en las mujeres son el cuero cabelludo, espalda y extremidades inferiores.¹⁵

CASO CLÍNICO

Se presenta un paciente femenino de 12 años de edad a la clínica de Cirugía Oral y Maxilofacial de la DEPeI de la Facultad de Odontología de la UNAM, con un

aumento de volumen en región mandibular sinfisaria izquierda, asintomática, de aproximadamente 15 días evolución, dentro de la anamnesis a los antecedentes heredofamiliares su madre refiere haber tenido quistes mandibulares, (fig.1).

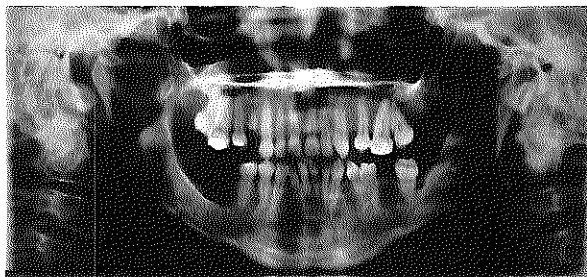


fig.1 ortopantomografía con Quistes mandibulares de madre Se observa nevos en piel en región periorbicular bilateral, se solicita auxiliares diagnósticos como ortopantomografía, la que muestra imágenes radiolúcidas asociadas a los dientes retenidos 33, 34 de aproximadamente 35 mm en su diámetro mayor (Fig2),

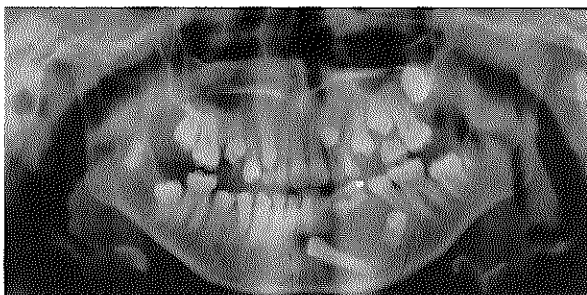


Figura 2: ortopantomografía inicial

a la palpación se aprecia crepitación de la cortical vestibular, se lleva a cabo una punción exploratoria de la cual se obtiene

un contenido líquido amarillento, se realiza un extendido citológico que da como resultado compatible con contenido quístico, se decide la enucleación de lesión con los dientes asociados a la misma, que a su análisis histopatológico muestra un resultado de tumor odontogénico queratoquístico año 2016. Controles posoperatorios con evolución favorable. Nueve meses después se toma una tomografía en la que se muestran imágenes hiperdensas asociadas al tercer molar inferior derecho, motivo por el cual se solicita estudios especializados y junto al análisis clínico, se muestran pits en palmas de manos y plantas de pies y el signo de Sprengel positivo (fig.3).

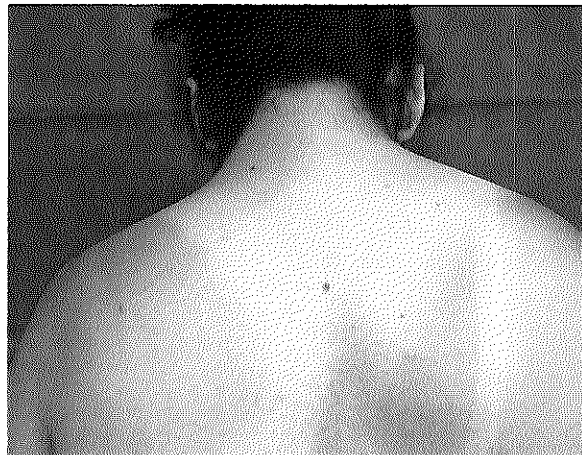


Figura 3: signo de Sprengel

Se recaba estudios de imagen complementarios, como radiografías craneales, posteroanterior y lateral, en

las que se puede observar imágenes compatibles con calcificación de la hoz del cerebro (fig.4),

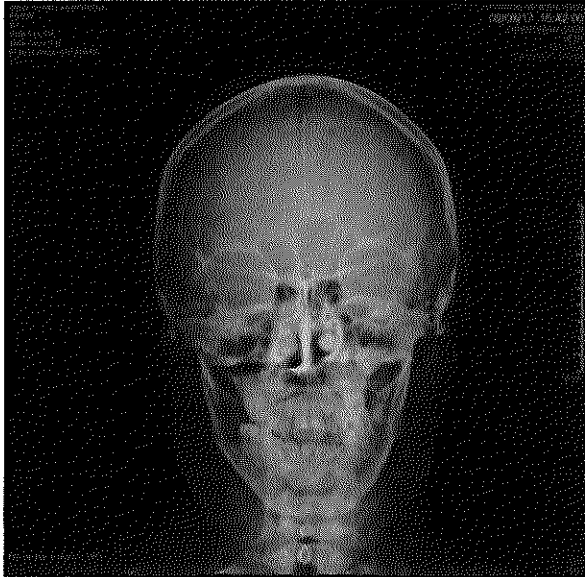

Figura 5: radiografía postero anterior que muestra la calcificación de la hoz del cerebro.

fusión de la silla turca, y en una teleradiografía de tórax se observa cuarto arco costal derecho fusionado (fig.5),

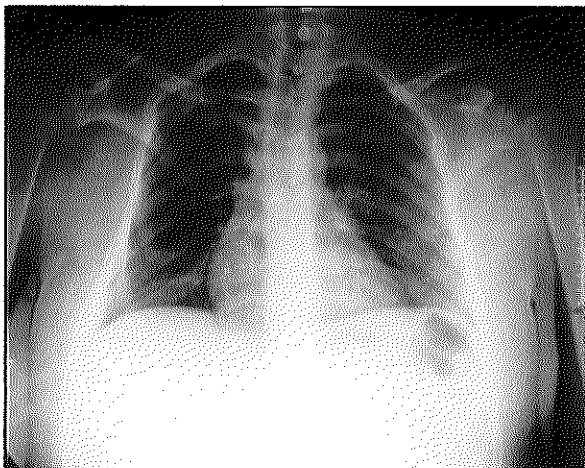


Fig.5 teleradiografía de tórax con quinto arco costal derecho fusionado.

Siendo todos estos, una evidencia clínica e imagenológica que la convierte candidata idónea para diagnosticar el SGG puesto que cumple con criterios mayores y menores; para su análisis molecular se solicita estudio genético tanto a la madre como a la paciente en los que no se observa alteración del receptor transmembranal PTCH1 en ninguno de los casos y posteriormente a los doce meses se toma una biopsia excisional de la lesión asociada al diente 48 que da como resultado Queratoquiste odontogénico, Fig. 7.




Figura 7: Se observa en esta microfotografía teñida con E y H un epitelio escamoso estratificado paraqueratinizado de 6 a 8 capas celulares de grosor, con núcleos del estrato basal dispuestos en empalizada, que recubre tejido conjuntivo denso.

En las imágenes de control a los 6 meses se muestra adecuada aposición ósea, agregado a estos cambios se puede constatar imágenes radiolúcidas en región de tuberosidad maxilar de forma bilateral y en región mandibular asociada al diente 38, se decide la enucleación de las posibles lesiones quísticas, con

osteotomías periféricas de 2 mm aproximadamente, más la aplicación de 5 fluorouracilo (5FU) aplicado con una gasa en el lecho quirúrgico y retirada a las 24 horas, en el mismo tiempo quirúrgico se lleva a cabo la biopsia excisional de nevos en región periorbicular izquierda (fig.8)

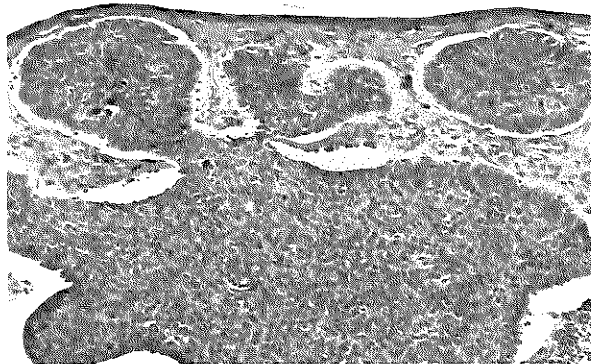


Figura 7: se muestra en esta microfotografía teñida con E y H la presencia de células neoplasias de morfología oval, algunas abusadas y algunas con cromatina dispersa algunos núcleos hiper cromáticos.

que da como resultado al estudio histopatológico un carcinoma basocelular sólido.

Actualmete a los 4 años de seguimiento se observa adecuada cicatrización de heridas faciales, e imagenológicamente se muestra reposición ósea sin datos de recurrencia de entidades quísticas. (fig. 9a y 9b).

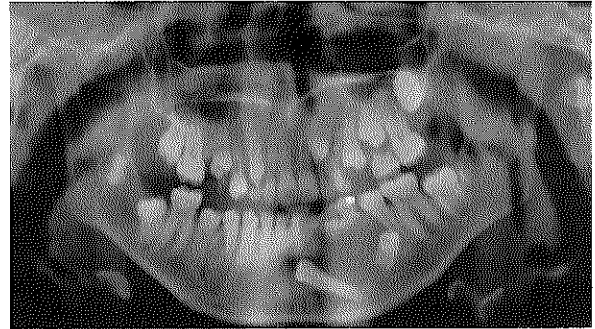

Figura 9a: ortopantomografía inicial abril 2016.

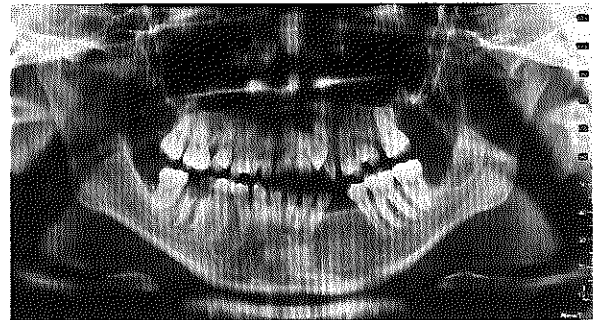


Figura 9b: ortopantomografía marzo 2020.

DISCUSIÓN.

La patogenia molecular de este síndrome se ha relacionado con el gen patched 1 (PTCH1), un gen supresor tumoral localizado en el cromosoma 9 (9q22, 3-q31), que codifica para el receptor transmembranal PTCH1, implicado en la vía de señalización Sonic Hedgehog (SHH)³⁻⁴. En nuestro caso la prueba molecular para este gen fue negativa en paciente y en su progenitora. Esto se explica porque el gen PITCH 1 está alterado en el 65% de los casos, esto

quiere decir que pueden estar alterados otros componentes de la vía SHH como: PTCH 2, SUFU, GLI, SMO.

Para el diagnóstico del síndrome es necesario que se cumplan dos criterios mayores, o un mayor y dos menores, Bree y cols. en 2011 publicaron un documento de consenso con nuevos criterios diagnósticos en el que se incluyó por primera vez el estudio molecular.¹⁵(Tabla 1). Este estudio genético se recomienda reservarlo para tres escenarios: Primero, en el diagnóstico prenatal si se conoce la mutación en la familia; Segundo, para un diagnóstico de confirmación en pacientes que presentan algunos signos de enfermedad pero no cumplen los criterios diagnósticos; y tercero como prueba predictiva en individuos con riesgo de presentar la enfermedad y que no cumplen los criterios diagnósticos pero tienen un familiar afectado ¹⁵.

Las manifestaciones incluyen pits palmoplantares, se encuentran entre el 70-87% de los pacientes, se presentan como depresiones puntiformes de 2-3 mm de diámetro, que aparecen en palmas de manos, en plantas de los pies y más raramente en dorsos laterales de dedos y pliegues interdigitales.¹⁶ En el

presente caso se muestran pits en palmas de manos pero no así en plantas de los pies.

Dentro de las manifestaciones extracutáneas con respecto a anomalías en el desarrollo encontramos a los queratoquistes odontogénicos, asintomáticos múltiples, se localizan en ambos lados de la mandíbula.¹⁰ En nuestro caso se presentaron múltiples queratoquistes, tres mandibulares y dos maxilares que recibieron manejo clínico quirúrgico. Los queratoquistes odontogénicos se presentan entre el 74-90% de los pacientes con SGG.¹¹

Otros signos incluyen: anomalías esqueléticas, alteraciones no tumorales del sistema nervioso central, la más frecuente es la calcificación de la hoz del cerebro, presente en el 65-79% del síndrome.¹¹⁻¹⁶ Nosotros encontramos que en la paciente este signo está presente.

Rara vez se muestra calcificación de la tienda del cerebelo específicamente del ligamento petroclinoide y del diafragma sellar. ¹⁸ Nuestra paciente presentó la calcificación de los ligamentos interclinoideos poniéndose en manifiesto este dato clínico.

Se ha detectado macrocefalia relativa e hipertelorismo¹⁶, asociado en muchos casos a telecanto. Además del hipertelorismo se ha notado una mayor prevalencia de exoftalmo, nistagmo rotatorio, estrabismo interno, cataratas congénitas, coloboma del iris y coroides y microftalmia.⁶ Esta paciente presenta macrocefalia, hipertelorismo, y estrabismo interno.

Entre las anomalías otológicas destacan otosclerosis, sordera de conducción y

angulamiento posterior de pabellones auriculares.¹⁹ Los cuales no se manifiestan en nuestro caso.

Existen también alteraciones en vértebras, costillas y escápula, el 38-49%⁸ muestran costillas bífidas¹⁶, o costillas separadas, fusionadas, ausentes, costillas cervicales y costillas rudimentarias y fusión vertebral cervical están presentes en nuestra paciente.

CRITERIOS MAYORES	CRITERIOS MENORES
<ul style="list-style-type: none"> • CBC EN < 20 años o número excesivo de CBC para la exposición solar o fototipo. • Queratoquistes en maxilares comprobados por histopatología. • Pits palmoplantares. • Calcificación lamelar de la hoz cerebral. • Meduloblastoma. • Familiar de primer grado con SGG. • Otras anormalidades esqueléticas y cambios radiográficos (anormalidades vertebrales, cifoescoliosis, 4to metacarpiano corto, polidactilia) • Confirmación molecular. 	<ul style="list-style-type: none"> • Anomalías costales. • Macrocefalia. • Fibromas ováricos o cardíacos. • Anomalías oculares (estrabismo, hipertelorismo, catarata congénita, glaucoma, coloboma). • Labio o paladar hendido. • Quistes lífomesodérmicos.

Tabla 1. Criterios diagnósticos de síndrome de Gorlín Goltz ¹⁶.

Del 1-5% de los pacientes con SGG desarrollan tumores no cutáneos

como meduloblastomas malignos,¹¹⁻¹⁶ fibromas cardíacos y ováricos¹¹ que

aunque son infrecuentes pueden presentarse, al igual que otros tumores, como meningiomas en un 5% de estos pacientes. Ninguno de estos se encontró en el caso.

Las posibilidades terapéuticas de estos pacientes han avanzado recientemente con la introducción del inhibidor de SHH vismodegib, indicado en el tratamiento de CBC metastásico recurrente localmente avanzado, mismo que en nuestro caso se reporto como CBC sólido.

Los queratoquistes pueden tratarse por medio de la enucleación quística, marzupialización y se recomienda la cauterización química después de la enucleación con solución de Carnoy que es un compuesto fenólico para evitar la reincidencia.²⁰ O el uso de inhibidores de la vía de señalización SHH como el 5-floururacilo (5FU).

CONCLUSIONES.

El SGG es una enfermedad de herencia autosómica dominante debida a mutaciones a nivel molecular que está presente entre el 60 al 80 %

de los casos. De no expresarse esta alteración el estudio molecular debe ir encaminado a la supresión de cualquiera de los componenetes de la vía de señalización, que al mostrarse suprimidos muestran diversas alteraciones vistas en el síndrome.

Se debe mantener un equipo multidisciplinario para el diagnóstico, seguimiento y manejo de estos pacientes.

El diagnóstico oportuno del síndrome traerá consigo un adecuado protocolo de tratamiento, que de ser acertado mejorará sustancialmente el pronóstico; que en ciertos casos puede llegar a ser fatal.

REFERENCIAS

1. Gorlin RJ, GoltzRW. Multiple nevoid basal cell epithelioma, jaw cyst and bifid rib. A syndrome. N Engl J Med. 1960;262:908-12
2. Gorlin R. Nevoid basal cell carcinoma syndrome. Medicine (Baltimore). 1987;66:98-113.
3. Hahn H, Wicking C, Zaphropoulos P, Gailani M, Shanley S,Chidambaram A. Mutations of the human homolog of Drosophila patched

- in the nevoid basal cell carcinoma syndrome. *Cell*.1996;85:841-51.
4. Epstein EH. Basal cell carcinomas: attack of the hedgehog. *NatRev Cancer*. 2008;8:743-54.
 5. Wong SY, Dlugosz AA. Basal cell carcinoma. Hedgehog signaling, and targeted therapeutics: the long and winding road. *J Invest Dermatol*. 2014;134:E18-22.
 6. Evans DG, Howard E, Giblin C, Clancy T, Spencer H, Huson SM, et al. Birth incidence and prevalence of tumor-prone syndromes: estimates from a UK family genetic register service. *Am J Med Genet A*. 2010;152A:327-32.
 7. Lo Muzio L, Pastorino L, Levanat S, Musani V, Situm M, Ponti G, et al. Clinical utility gene card for: Gorlin syndrome update 2013. *Eur J Hum Genet*. 2013;21:1-3.
 8. Farndon PA, del Mastro RG, Evans DG, Kilpatrick MW. Location of gene for Gorlin syndrome. *Lancet*. 1992;339:58 1-2.
 9. Wilding A, Ingham SL, Laloo F, Clancy T, Huson SM, Moran A, et al. Life expectancy in hereditary cancer predisposing diseases: an observational study. *J Med Genet*. 2012;49:264-9.
 10. Lo Muzio L. Nevoid basal cell carcinoma syndrome (Gorlin syndrome). *Orphanet J Rare Dis*. 2008;3:32.
 11. Evans D, Farndon P. Nevoid basal cell carcinoma syndrome. En: Pagon RA, Adam MP, Ardinger HH, Wallace SE, Amemiya A, Bean L J H, et al., editores. *Gene Reviews* [Internet]. Seattle (WA): University of Washington, Seattle; 1993-2015 [actualización 1 Oct 2015].
 12. Wallace DL, Jaffe W. Reply to: Do basal cell carcinomas recur after complete conventional surgical excision? R.W. Griffiths, S.K., Suvarna. *J Stone BJPS*. 2005;58:795-805. *J Plast Reconstr Aesthet Surg* 2006;59:1247.
 13. Jones JEA, Sajid MI, Shenton A, Evans DG. Basal cell carcinomas in gorlin syndrome: a review of 202 patients. *J Skin Cancer*. 2011;2011:217378.
 14. Bree AF, Shah MR, BCNS Colloquium Group. Consensus statement from the first international colloquium on basal cell nevus syndrome (BCNS). *Am J Med Genet A*. 2011;155A:2091-7.
 15. Tom WL, Hurley MY, Oliver DS, Shah MR, Bree AF. Features of basal cell carcinomas in basal cell nevus syndrome. *Am J Med Genet A*. 2011;155A:2098-104. 30.
 16. Kimonis VE, Goldstein AM, Pastakia B, Yang ML, Kase R, DiGiovanna JJ, et al. Clinical manifestations in 105 persons with nevoid basal cell carcinoma syndrome. *Am J Med Genet*. 1997;69:299-308.
 17. Lam C, Ou JC, Billingsley EM. PTCH" ing It Together: A Basal Cell Nevus Syndrome Review. *Dermatol Surg*. 2013;39:1557-72.
 18. Ratcliffe J, Shanley S, Ferguson J, Chenevix Trench

- G. The diagnostic implication of falcine calcification on plain skull radiographs of patients with basal cell naevus syndrome and the incidence of falcine calcification in their relatives and two control groups. *Br J Radiol.* 1995;68:361-8.
19. Kiwilsza M, Sporniak Tutak K. Gorlin Goltz syndrome - a medical condition requiring a multidisciplinary approach. *Med Sci.Monit.* 2012;18:RA145-53.34.
20. Escamilla OC, Sánchez LR, Sánchez GL, Treviño AM, Martínez MH, Rivera SG. Síndrome de Gorlin-Goltz reporte de un caso clínico. *Revista ADM.* 2013; LXX (1): 43-45.
21. Joshi PS, Deshmukh V, Golgire S. Gorlin-Goltz syndrome. *Dent Res J.* 2012; 9 (1): 100-106
22. Rosón-Gómez S, González-García R, Naval-Gías L, Sastre-Pérez J, Muñoz-Guerra MF, Díaz-González FJ. Síndrome de Gorlin-Goltz: serie de 7 casos. *Rev Esp Cirug Oral y Maxilofac.* 2009; 31 (5): 309-315