



UNIVERSIDAD NACIONAL AUTÓNOMA DE  
MÉXICO

---

---



## **FACULTAD DE ODONTOLOGÍA**

Avance mandibular pasivo en pacientes Clase II con uso de  
aparatos ortopédicos: Hyrax

### **TRABAJO DE INVESTIGACIÓN**

QUE PARA OBTENER EL GRADO DE

### **ESPECIALISTA EN ODONTOPEDIATRÍA**

P R E S E N T A:

PAULINA MENDOZA ORDÓÑEZ

TUTOR: Esp. GERMÁN PORTILLO GUERRERO

MÉXICO, Cd. Mx.

2019

# Avance mandibular pasivo en pacientes Clase II con el uso de aparatología ortopédica: Hyrax

Mendoza Ordóñez Paulina\*, Portillo Guerrero Germán\*\*

\*Alumna de la Especialidad en Odontopediatría DEPeI UNAM, FO UNAM.

\*\*Profesor adscrito de la Especialidad en Odontopediatría DEPeI UNAM, FO UNAM.

## ABSTRACT

**Introduction:** The rapid expansion of the maxilla for the treatment of Class II with transverse deficiency can induce sagittal changes in the jaw when treated with Hyrax, called passive mandibular advancement. **Objective:** To evaluate passive mandibular advancement in response to maxillary expansion with Hyrax in Class II patients for retrognathism. **Materials and Methods:** The sample consisted of 12 patients (6 boys and 6 girls) Class II for retrognathism with maxillary collapse which were treated with Hyrax. Lateral radiographs were evaluated pretreatment (T1) and posttreatment (T2) in an average interval of three months. The hypothesis test used was paired T. The level of statistical significance was set at  $p = <0.05$ . **Results and Conclusions:** At the end of the treatment, there were statistically significant changes with a  $p=0.0001$ . Perp Na-PG showed that there was sagittal effect on the jaw, which suggests a passive mandibular advance with the use of Hyrax, which should be considered for the treatment of retrognathism.

**KEY WORDS:** Class II; Hyrax; Maxillary rapid expansion; Passive mandibular advance.

**Introducción:** La expansión rápida del maxilar para el tratamiento de Clase II con deficiencia transversal puede inducir cambios sagitales en la mandíbula al ser tratados con el disyuntor Hyrax, denominado avance mandibular pasivo. **Objetivo:** Evaluar el avance mandibular pasivo como respuesta a la expansión maxilar con Hyrax en pacientes clase II por retrognatismo. **Materiales y Métodos:** La muestra consistió en 12 pacientes (6 niños y 6 niñas) Clase II por retrognatismo con colapso del maxilar los cuales fueron tratados con Hyrax. Se evaluaron radiografías laterales de cráneo pretratamiento (T1) y postratamiento (T2) en un intervalo medio de tres meses. La prueba de la hipótesis utilizada fue T pareada. El nivel de significancia estadística fue establecido en  $p < 0.05$ . **Resultados y Conclusiones:** Al final del tratamiento, hubo cambios estadísticamente significativos con una  $p=0.0001$ . La Perp Na-Pg mostró que hubo un efecto sagital en la mandíbula lo que sugiere un avance mandibular pasivo con el uso del Hyrax, que debe ser considerado para el tratamiento del retrognatismo.

**PALABRAS CLAVE:** Clase II; Hyrax; Expansión rápida maxilar; Avance mandibular pasivo.

*Handwritten notes and signatures:*  
10B<sub>0</sub>  
3-10-19  
[Signature]

## INTRODUCCIÓN

El avance mandibular pasivo ha sido descrito por Haas<sup>(1,2)</sup> como el efecto de la expansión maxilar en pacientes Clase II con deficiencia transversal y McNamara<sup>(3)</sup> lo definió como la adquisición de una posición anterior espontánea de la mandíbula como consecuencia de la apertura de la sutura media palatina.

McNamara<sup>(4,5)</sup> la llama "corrección espontánea", sugiere que la relación sagital y la postura mandibular anterior se mejora, refiere que después de la expansión en pacientes Clase II con deficiencia transversal se da dicha corrección en algunos pacientes durante el período de retención. Esto no ocurre debido a un crecimiento mandibular, sino que, puede ocurrir una reducción de la Clase II ya que el ensanchamiento del arco dental maxilar elimina las interferencias oclusales y permite que la mandíbula avance hacia una posición más funcional<sup>(6,7)</sup>, es decir libera a la mandíbula permitiendo un desplazamiento anterior pasivo.

La ortopedia tiene como propósito modificar el patrón de crecimiento facial y la estructura ósea de la cara. De acuerdo a los hallazgos de Tollaro et. al.<sup>(8)</sup> la maloclusión de Clase II en algunos casos suele estar acompañada de una deficiencia transversal del maxilar, descrito por Rakosi et. al.<sup>(9)</sup>. Ésta variación fue mencionada por Körbitz<sup>(10)</sup>, donde lo comparó con una zapatilla apretada, en la que el "pie" (la mandíbula) no se puede mover hacia adelante.

Aproximadamente el 33.9% de la población mexicana tiene una maloclusión Clase II<sup>(11)</sup>. A lo largo de la literatura Martins et. al.<sup>(12)</sup> y McNamara<sup>(13)</sup> mencionan que el retrognatismo parece ser la característica más

frecuente (60%). La mayor parte de las maloclusiones clase II esqueléticas tienden a agravarse y se hacen más evidentes durante la dentición mixta<sup>(14)</sup>, razón por la cual se sugiere implementar un tratamiento ortopédico preventivo interceptivo.

En la entrevista realizada por Vogel a McNamara<sup>(15)</sup>, este último concuerda que la etapa de dentición mixta es el mejor momento para iniciar la terapia definitiva de Clase II. Por lo tanto, el tratamiento ortopédico para la corrección de la Clase II por retrognatismo debe realizarse cuando el paciente se encuentre en el período de aceleración del crecimiento, el cual coincide con la dentición mixta y va de los 7 a 10 años de edad.

La expansión maxilar es el aumento de la dimensión transversal, a través de fuerzas mecánicas. Ésta puede producirse mediante el movimiento lateral de los segmentos dentarios posteriores con tendencia a la inclinación bucal de las coronas, dando como resultado la inclinación lingual de la raíz llamada expansión dentoalveolar<sup>(16)</sup>. Sin embargo, es posible obtenerla realizando una expansión rápida del maxilar o también llamada disyunción, Haas<sup>(1)</sup> la define como el ensanchamiento de maxilar mediante la separación de la sutura media palatina.

La expansión rápida del maxilar puede ser obtenida utilizando disyuntores activados por tonillos de expansión doble, por cada cuarto de vuelta de giro abre 0,25mm.<sup>(17)</sup>, como el disyuntor Hyrax, el cual es fijado mediante bandas. Su mecanismo de acción está conformado por la fuerza acumulada intermitente sobre la sutura media palatina dando como resultado la expansión<sup>(9)</sup>. El tonillo puede ser activado aproximadamente

47 vueltas antes de desensamblarse, teniendo como resultado una expansión de 10mm. McNamara<sup>(16)</sup> recomienda activarlo con 30 vueltas, posteriormente fijarlo con una ligadura metálica a través de la perforación para la llave de activación.

Haas<sup>(18)</sup> mencionó que posterior a la disyunción la sutura media palatina reosifica al cabo de 90 días, por lo cual el aparato Hyrax debe permanecer en boca por este periodo de retención.

El análisis cefalométrico ayuda al profesional en la interpretación, evaluación, corrección y predicción de los cambios craneomandibulares, dentales y faciales. El análisis de McNamara<sup>(19)</sup> relaciona dientes a dientes, dientes a maxilares, cada maxilar al otro, y los maxilares a la base craneal. Este lenguaje puede ser utilizado por el clínico para comunicarse con otros médicos y, sobre todo para la identificación y descripción de un conjunto de relaciones estructurales que son críticos para el diagnóstico y la planificación del tratamiento de un caso en particular.

## MATERIALES Y MÉTODOS

La población o universo se obtuvo de los expedientes de la División de Estudios de Posgrado e Investigación en el Posgrado de Odontopediatría de enero a diciembre del 2018. El tamaño de la muestra se basó en el estudio realizado por Lima et. al.<sup>(6)</sup> donde evaluó pacientes Clase II esqueléticos con radiografías laterales posterior al tratamiento de expansión maxilar rápida y lenta, comprando ambos grupos. La muestra consistió en 24 radiografías laterales de cráneo del Radiodiagnóstico CB Dental® pretratamiento (T1) y postratamiento (T2) de

12 pacientes basándose en los criterios de inclusión: niños de entre 7 y 10 años de edad, con dentición mixta, datos cefalométricos que indican maloclusión clase II según la cefalometría de McNamara teniendo como media Perp A-Pg mayor a 8mm, los cuales hayan sido tratados con aparatología ortopédica Hyrax: tornillo Borgatta® de 9mm, cementado con ionómero de vidrio tipo I Ketac Cem® a bandas Ah-Kim-Pech® en primeros molares superiores permanentes. Fue realizado un protocolo de tratamiento de activaciones de dos cuartos de vuelta por día (0,5mm); activándose un cuarto de vuelta en la mañana y un cuarto de vuelta en la noche hasta lograr una disyunción y sobreexpansión deseada clínica y radiográficamente y que haya sido estabilizado utilizando ligadura metálica 0.12 Borgatta® durante un periodo de tres meses (Figura 1).

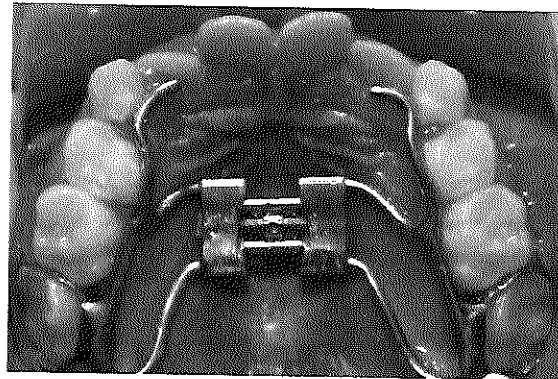
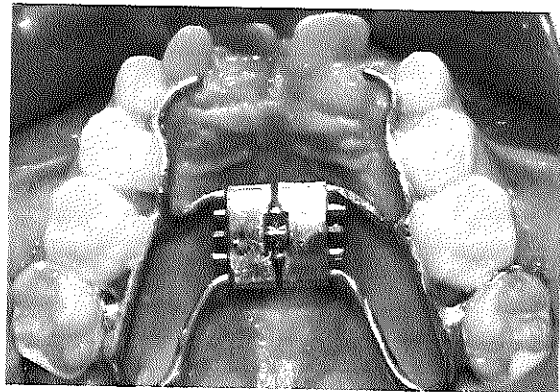


Figura 1. Fotografías oclusales preexpansión y postexpansión.

En la radiografía (T1) se realizó un análisis de cefalograma único de McNamara; se colocó la radiografía lateral de cráneo sobre el negatoscopio Orthosign® y se fijó sobre éste con cinta adhesiva 3M® un acetato Gac® de 8"x10" para el trazado se utilizó un portaminas ultra fino de 0,003".

Se localizó el punto Porion anatómico (el borde superior y medio en el contorno del meato auditivo externo) y Orbital (el borde inferior de la órbita del ojo), se unieron ambos puntos para trazar el Plano Horizontal de Frankfort. La Perpendicular de A (Perp. A) es una línea perpendicular a Frankfort iniciando del Punto A (punto más posterior en el contorno anterior del maxilar, adyacente a los ápices de los incisivos superiores) hacia abajo, sin referencia inferior, después se identificó el Pogonion (punto más anterior en el contorno de la sínfisis mentoniana y se midió en mm de Pogonion (Pg) a la Perp. A. La norma establece que los pacientes que presenten una Perp A-Pg mayor a 8mm corresponden a una Clase II esquelética.

Una vez establecido el diagnóstico de Clase II, se midió la Perp Na-Pg, para obtener el valor del avance mandibular pasivo. Se localizó el Porion anatómico (el borde superior y medio en el contorno del meato auditivo externo) y el Orbital (el borde inferior de la órbita del ojo) y se trazó el Plano Horizontal de Frankfort, uniendo ambos puntos. La Perpendicular de Na (Perp. Na) es una línea perpendicular a Frankfort iniciando del Punto Na (el punto más anterior de la sutura frontonasal) hacia abajo, sin referencia inferior, después se identificó el Pogonion (el punto más anterior en el contorno óseo del mentón) y se midió en mm de Pogonion (Pg) a la Perp. Na (**Figura2**).

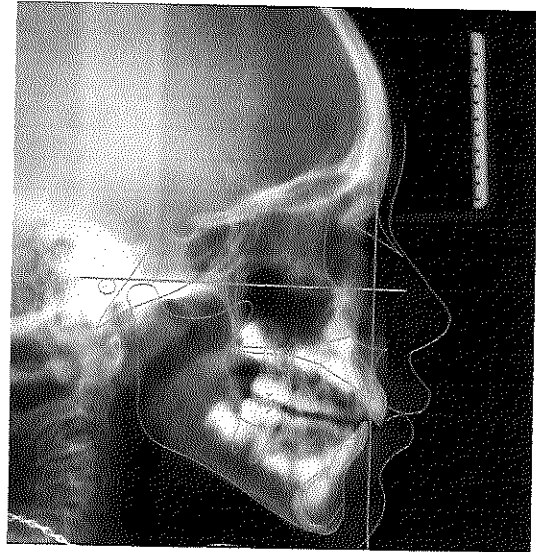


Figura 2. Análisis de McNamara, Perp Na-Pg.

En la radiografía (T2) obtenida posterior a los tres meses de la estabilización se realizó el análisis de cefalograma único de McNamara como se indicó anteriormente, midiendo la Perp Na-Pg. Para probar la confiabilidad del intraexaminador, 10 trazados cefalométricos del estudio fueron seleccionadas al azar, retrazadas y medidas nuevamente por los mismos examinadores y comparados con las mediciones originales.

Se hicieron carpetas electrónicas de cada paciente en Microsoft® Word y Excel con datos los análisis de cefalograma único de McNamara, radiografías (T1) y (T2), tabla con resultados obtenidos de cada cefalograma y tabla comparativa, en la cual se anotó el aumento pasivo de la mandíbula en milímetros (mm).

#### ANÁLISIS ESTADÍSTICO

Se realizó estadística descriptiva e inferencial (t pareada) y se consideró estadísticamente significativo el valor de  $p < 0.05$ . Programa BioStat® Facultad de Medicina, UNAM.

## RESULTADOS

Se trazaron 24 radiografías laterales de cráneo de 12 pacientes Clase II por retrognatismo con colapso maxilar, con una edad comprendida entre los 7 y los 10 años, con un promedio de 9.41 años de los cuales el 50% fueron niños y el 50% niñas, resultando en una muestra homogénea; los pacientes fueron tratados con aparatología ortopédica Hyrax.

Se trazaron las radiografías (T1) y (T2) con el análisis de cefalograma único de McNamara, se midió la Perp Na-Pg de cada paciente (Tabla 1), donde se observa que hubo un avance mandibular pasivo posterior al uso del Hyrax que se registró en un gráfico de barras (Gráfico 1).

No. de Paciente	Valor Rx (T1) Perp Na-Pg	Valor Rx (T2) Perp Na-Pg	Avance Mandibular Pasivo Perp Na-Pg
1	- 10mm	- 6.5mm	3.5mm
2	- 9mm	- 5mm	4mm
3	- 10mm	- 4mm	6mm
4	- 10mm	- 1mm	9mm
5	- 9mm	- 1mm	8mm
6	- 13mm	- 9mm	4mm
7	- 13mm	- 9mm	4mm
8	- 17mm	- 10mm	7mm
9	- 9mm	- 6mm	3mm
10	- 10mm	- 9mm	1mm
11	- 9mm	- 5mm	4mm
12	- 8mm	- 7mm	1mm

Tabla 1. Valor de la Perp Na-Pg obtenido de las radiografías laterales (T1) y (T2) de cada paciente, así como el avance mandibular pasivo en mm.

## AVANCE MANDIBULAR PASIVO




Gráfico 1. Valor promedio de la Perp Na-Pg obtenido de las radiografías (T1) y (T2).

Estadísticamente los valores del pretratamiento (T1) y postratamiento (T2) de la Perp Na-Pg con la prueba T pareada mostró que hay una diferencia estadísticamente significativa con una  $p=0.0001$  (Tabla 2), establecido un nivel significancia estadística de  $p<0.05$ .

Muestra	Promedio	Desv. St.	Error St.	N
T1	-10.5833	2.5391	0,733	12
T2	-5.5417	3.4867	1,0065	12

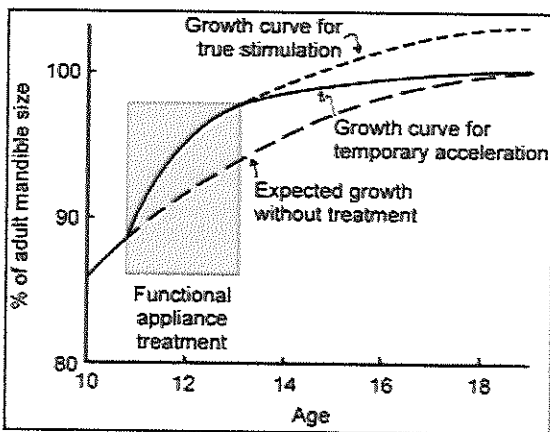
Tabla 2. Valor promedio de la Perp Na-Pg obtenido de las radiografías laterales (T1) y (T2) de cada paciente.

## DISCUSIÓN

El tratamiento ortopédico en pacientes Clase II, pretende modificar el crecimiento de la mandíbula y corregir el colapso del maxilar en caso de presentarse. En algunos pacientes, esto puede reducir la severidad del problema sagital, facilitando la resolución en un tratamiento ortodóntico.

Haas y McNamara<sup>(2,16)</sup> mencionan que realizando expansión maxilar es posible promover el posicionamiento anterior de la mandíbula, debido al ensanchamiento del maxilar se elimina las interferencias oclusales y permite que la mandíbula avance hacia una posición más funcional. Sin embargo, éste ha

sido un tema controvertido a lo largo de la literatura. Proffit<sup>(20)</sup> concluye que el periodo de aceleración del crecimiento es seguido por una disminución en el crecimiento posterior, de modo que si hay algún aumento mandibular debido a un tratamiento ortopédico es bastante pequeño, aunque se pueden observar cambios grandes en algunos pacientes. Es difícil saber si parte de esto sea un cambio debido al crecimiento y hubiera ocurrido sin la necesidad de un tratamiento ortopédico ya que los datos no respaldan la idea de que se está haciendo "crecer la mandíbula" (Figura 3).



**Figura 3.** Representación esquemática de la diferencia entre aceleración del crecimiento mandibular y la verdadera estimulación del crecimiento mandibular. Buena evidencia muestra que el crecimiento en el periodo posterior a la aceleración es más lento de lo esperado. El grado de cierta estimulación en largo plazo es pequeño si no cero<sup>(20)</sup>.

Los pacientes estudiados presentaron cambios significativos mostrando una disminución en la Perp Na-Pg posterior a la expansión rápida del maxilar con Hyrax, lográndose un avance mandibular pasivo, mejorando así la Clase II.

El avance mandibular ha sido medido en varios estudios<sup>(6,21,22)</sup> principalmente con el análisis de Steiner. Este estudio propone el uso del análisis de cefalograma único de McNamara ya que éste, está indicado para el

diagnóstico cefalométrico en pacientes con dentición mixta.

En el presente estudio no se consideran factores como el biotipo facial, tampoco se tuvo un grupo control con el que se pudiera comparar el comportamiento del crecimiento mandibular en pacientes sin tratamiento ortopédico; solamente se realizó una observación del comportamiento mandibular posterior a la expansión, por lo que no se puede considerar que el uso del Hyrax sea un factor para obtener un avance mandibular pasivo en pacientes Clase II.

Se recomienda hacer estudios futuros asociando con biotipo facial, una muestra mayor y un grupo control que pudiera dar datos más consistentes.

## CONCLUSIONES

- a) La Perp Na-Pg mostró una diferencia estadísticamente significativa a lo largo de las mediciones de pretratamiento (T1) y postratamiento (T2) con aparatología ortopédica Hyrax.
- b) La Perp Na-Pg presentó una disminución significativa en un periodo de tres meses.
- c) Sin embargo, las variaciones individuales en los resultados del tratamiento son altas.

## AGRADECIMIENTOS

El autor y coautor agradecen al Consejo Nacional de Ciencia y Tecnología (CONACYT) por el apoyo económico brindado a la alumna Paulina Mendoza Ordóñez durante su residencia en la Especialidad de Odontopediatría en la División de Estudios de Posgrado e Investigación de la UNAM. Se

reconoce la colaboración de la C.D. Alyn Lizeth Rodríguez Amezcua con el Programa BioStat® de la Facultad de Medicina, UNAM.

## REFERENCIAS

1. Haas AJ. The Treatment of Maxillary Deficiency By Opening the Midpalatal Suture. Vol. 35, The Angle orthodontist. 1965. p. 200–17.
2. Haas AJ. Palatal expansion: Just the beginning of dentofacial orthopedics. Am J Orthod. 1970;57(3):219–55.
3. Chang JY, McNamara JA, Herberger TA. A longitudinal study of skeletal side effects induced by rapid maxillary expansion. Am J Orthod Dentofac Orthop. 1997;112(3):330–7.
4. McNamara JA. Improving Class II malocclusion as a side-effect of rapid maxillary expansion: A prospective clinical study. Am J Orthod Dentofac Orthop. 2006;129(4):71–4.
5. Weber U, McNamara JJ. Short-term treatment effects produced by the Herbst appliance in the mixed dentition. Angle Orthod. 2005;75(4):540–7.
6. Lima Filho RM a, de Oliveira Ruellas AC. Mandibular behavior with slow and rapid maxillary expansion in skeletal Class II patients: a long-term study. Angle Orthod. 2007;77(4):625–31.
7. Marshall SD, Southard KA, Southard TE. Early Transverse Treatment. Semin Orthod. 2005;4(6):6–9.
8. Tollaro I, Tanasescu CD. Role of posterior transverse interarch discrepancy in Class II, Division 1 malocclusion during the mixed dentition phase. Am J Orthod Dentofac Orthop. 1996;110(4):417–22.
9. Rakosi T, M. Graber T. Tratamiento Ortodóntico y Ortopédico Dentofacial. Venezuela: AMOLCA; 2012. 155-176 p.
10. Körbitz A. Kursus der Orthodontia. In: Berlin. 1909.
11. Millán MT, Katagiri MK, Elorza H, Tejada P. Casuística de maloclusiones Clase I, Clase II y Clase III según Angle en el Departamento de Ortodoncia de la UNAM. Rev Odontológica Mex. 2007;11(4):175–80.
12. Martins DR, Janson GRP, Almeida R. Atlas de crecimiento craneofacial. Sao Paulo: Ed. Santos; 1998. 84-111 p.
13. McNamara JA. Components of class II malocclusion in children 8-10 years of age. Vol. 51, Angle Orthodontist. 1981. p. 177–202.
14. Saadia M, Ahlin JH. An Atlas of Dentofacial Orthopedics for the growing child. Barcelona: EXPAXS; 1999. 67-137 p.
15. Vogel CJ. An interview with James A. McNamara Jr. Dent Press J Orthod. 16(3):32–53.
16. McNamara JAJ, William B. Orthodontic and Orthopedic Treatment in the Mixed Dentition. AMOLCA; 1993. 80-235 p.
17. Montagna F, Lambini N, Piras V, Denotti G. Ortodoncia y sus dispositivos. Aparatos móviles y fijos removibles en la práctica clínica. Italia: AMOLCA; 2010. 79 p.
18. Haas AJ. Rapid Expansion of the Maxillary Dental Arch and Nasal Cavity By Opening the Midpalatal Suture. Vol. 31, The Angle Orthodontist. 1961. p. 73–90.
19. McNamara J. A Method of Cephalometric Evaluation. Am J Orthod Dentofac Orthop.

1984;86(6):449–69.

20. De Clercka HJ, Proffit WR. Growth modification of the face: A current perspective with emphasis on Class III treatment. *Am J Orthod Dentofac Orthop.* 2015;148(1):37–46.
21. Lima Filho RMA, Ruellas ACO. Long-term anteroposterior and vertical maxillary changes in skeletal class II patients treated with slow and rapid maxillary expansion. *Angle Orthod.* 2007;77(5):870–4.
22. Giampietro F, Gianninib L, Galbiatic G, Masperod C. Sagittal and vertical effects of rapid maxillary expansion in Class I , II , and III occlusions. *Angle Orthod.* 2011;81(2):298–303.