



Granja C.; Zamora R.

**UNIVERSIDAD NACIONAL AUTÓNOMA  
DE MÉXICO**



**FACULTAD DE ODONTOLOGÍA  
DIVISIÓN DE ESTUDIOS DE  
POSGRADO E INVESTIGACIÓN**

***Manejo del maxilar edéntulo con implantes para prótesis fija:  
Llaves para un tratamiento predecible.  
Reporte de casos clínicos.***

**QUE PARA OBTENER EL GRADO DE  
ESPECIALISTA EN PRÓTESIS BUCAL  
E IMPLANTOLOGÍA.**

**P R E S E N T A:**

**Cristh Salvador Granja Rosales.**

***TUTOR: C.D. Esp. Rodrigo Iván Zamora Dominguez.***

MÉXICO, Ciudad de México.

2019

## **Manejo del maxilar edéntulo con implantes para prótesis fija: Llaves para un tratamiento predecible. Reporte de casos clínicos.**

*Granja Rosales C<sup>1</sup>, Zamora Dominguez R<sup>2</sup>*

**Abstract:** A good prosthetic driving of the edentulous maxilla is complex and challenging because requires meticulous diagnostic and planning. This is mainly due to anatomical characteristics and limitations, bone resorption pattern, quality of bone, oral hygiene limitations, influence of the teeth and hard/soft tissue during speech, and the importance of the prosthesis for facial and dental esthetics.

**Purpose:** The purpose of this case report is to show the management of two maxillary edentulous patients with similar diagnostics but different kinds of treatment plans, this based in the literature to obtain predictable results.

**Material and method:** Two patients were going to be treated with different protocol of number, distribution and orientation of implants, with a meticulous diagnostic as a main tool, based in literature and technologies CAD/CAM to try to give as many as possible ways to handle their problems of edentulous and give the best option prosthetically.

**Results:** The treatments offer for both patient improved quality of life in chewing efficiency, esthetics and phonetics. The way we treat both patients significantly reduce surgical time, quantity of surgeries, costs, better position of implants and this made posible that their protheses cover all their necessities, esthetically and functionally speaking.

**Conclusions:** The management of the edentulous maxilla for a fix arch full dentures with different numbers, distribution and orientation of the implants is a predictable treatment when the patient is correctly selected based on criteria already established in the literature.

**Key Words:** CAD/CAM; surgical guides; number, distribution and orientation of implants; fix protheses; hybrid protheses.

---

1 Residente de prótesis bucal e implantología de la división de posgrados de la facultad de odontología de Universidad Nacional Autónoma de México.

2 Profesor titular de la especialidad de prótesis bucal e implantología. Profesor titular del Diplomado de Actualización Profesional en Implantología Digital Integral. Facultad de odontología, Universidad Nacional Autónoma de México.

**Resumen:** Un buen manejo protésico del maxilar edéntulo es complejo y desafiante porque requiere un diagnóstico y planificación meticolosos. Esto se debe principalmente a las características y limitaciones anatómicas, el patrón de reabsorción ósea, la calidad del hueso, las limitaciones de higiene oral, la influencia de los dientes y el tejido duro/blando durante el habla, y la importancia de la prótesis para la estética facial y dental.

**Objetivo:** El propósito de este reporte de caso es mostrar el manejo de dos pacientes edéntulos maxilares con diagnósticos similares pero diferentes tipos de planes de tratamiento que incluyen implantes, esto basado en la literatura para obtener resultados predecibles.

**Materiales y método:** Dos pacientes serán tratados con diferentes protocolos de número, distribución y orientación de implantes, con un diagnóstico meticoloso como herramienta principal, basada en literatura y tecnologías CAD / CAM para tratar de brindar la mayor cantidad posible de formas de manejar sus problemas de edentulismo y dar la mejor opción protésicamente hablando.

**Conclusiones:** El manejo del maxilar edéntulo para prótesis completas de arco fijo con diferentes protocolos de número, distribución y orientación de los implantes es un tratamiento predecible cuando el paciente se selecciona correctamente en base a criterios ya establecidos en la literatura.

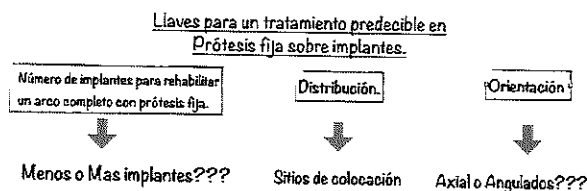
**Palabras claves:** CAD/CAM; guías quirúrgicas; número, distribución y orientación de implantes; prótesis fija; prótesis híbrida; manejo de paciente completamente edéntulo; maxilar.

## Introducción.

La rehabilitación protésica del maxilar proximo a ser edéntulo es un desafío ya que requiere una planificación meticulosa.<sup>1</sup> Esto se debe principalmente a las características anatómicas, patrón de reabsorción ósea, calidad del hueso, desarrollo del perfil de emergencia protésica <sup>2</sup>, limitaciones que puede haber en la higiene oral, la influencia de los dientes y el tejido duro /tejido blando durante el habla y la importancia de esta prótesis para la estética facial y dental. <sup>3,4</sup>

En la actualidad se discute ampliamente en la literatura el número, distribución y orientación optima de los implantes para rehabilitar maxilares edéntulos con prótesis fija. Estos tres elementos son las llave para un tratamiento predecible en el manejo protésico de los pacientes totalmente edéntulos que son candidatos a usar prótesis fija sobre implantes. (Figura I.)

Figura I.



### Número

El número de implantes utilizados por arco varió significativamente en las primeras publicaciones y se informó de manera inconsistente. La configuración de Brånemark

propuso utilizar cinco implantes para la mandíbula y seis para el maxilar para sostener una prótesis fija de arco completo, con todos los implantes distribuidos anteriormente, colocados paralelos entre sí y una prótesis ajustada pasivamente.<sup>5</sup> Las tasas de supervivencia de implantes y prótesis se consideraron satisfactorias, superando el 90% después de 10 años (Adell, Eriksson, Lekholm, Brånemark y Jemt, 1990; Adell, Lekholm, Rockler y Brånemark, 1981; Brånemark, Svensson y van Steenberghe, 1995). <sup>6</sup>

### **Menos de seis implantes (2, 3, 4 o 5 implantes)**

Han habido informes que documentan el uso de tan solo dos (Cannizzaro et al., 2016, 2017) o tres implantes (Brånemark et al., 1999; De Bruyn et al., 2001, Oliva J. et al 2012) para soportar una restauración fija en maxilar y en mandíbula. <sup>7, 8, 9</sup>

Las ventajas de usar menos (dos, tres, cuatro o cinco) implantes incluyen menores costos quirúrgicos para el paciente y un tiempo quirúrgico potencialmente reducido, sin necesidad de experiencia previa en injertos óseos. Las desventajas en esta técnica es que si falla un implante la prótesis se debe modificar al nuevo panorama del paciente. Los cantilevers pueden llegar a ser mayores.

### **Seis o más implantes.**

Las ventajas de este enfoque incluyen evitar cantilevers mayores a 10mm, se evita la pérdida de la prótesis si se pierde un solo implante. Las desventajas son: mayores costos, mayor cantidad de cirugías previas, fracaso de implantes en hueso injertado, mayor tiempo de tratamiento.

Recientemente, sugerencias para el uso de hasta ocho implantes en el maxilar y seis en la mandíbula para restauraciones segmentadas de arco completo también se han propuesto (Gallucci et al., 2016).<sup>10</sup>

Las recomendaciones para el número de implantes y el tipo de prótesis fija de arco completo en implantes son principalmente empíricas, y las decisiones se toman como resultado de la experiencia clínica, las condiciones anatómicas, preferencias y costos para los pacientes. Por lo tanto, el número, la distribución y orientación de los implantes colocados para soportar una restauración fija de arco completo, tanto en el maxilar como en la mandíbula, sigue siendo un tema interesante y controvertido.

El principio que unifica la idea de usar más o menos implantes es en el que ambas situaciones se debe incorporar estabilización de arco cruzado para la distribución del estrés y los resultados protésicos sean aun más predecibles.

### Distribución.

La biomecánica y más específicamente la distribución de implantes es otro factor a considerar en prótesis fija sobre implantes. Los esfuerzos para reducir los posibles resultados negativos asociados con los cantilevers y su longitud tanto en los implantes como en las prótesis, ha considerado un enfoque adicional a tomar en cuenta en la distribución de implantes además del número,<sup>6</sup> ya que la distribución antero/posterior (A/P) apropiada disminuirá la longitud del cantilever reduciendo así el estrés inducido a los implantes. En el maxilar es aun mas importante el tema de la distribución ya que el hueso puede no estar disponible para una distribución satisfactoria, es por esto que las técnicas de injerto pueden usarse para crear un volumen óseo capaz de soportar no solo más implantes, sino también una distribución y biomecánica mejorada (Schliephake, Neukam y Wichmann, 1997).<sup>11</sup>

Beumer en el 2015 cita: "El uso de seis implantes con un mínimo de 2 cm de extensión (A/P) idealiza la biomecánica de la prótesis, reduciendo el riesgo de fallas mecánicas como fracturas de tornillos e implantes y la pérdida de implantes secundaria a la sobrecarga del implante".<sup>12</sup>

Lambert et al(2009) mostraron que en el maxilar, la distribución anteroposterior de los implantes influyó en las tasas de supervivencia.

Los protocolos con una distribución adecuada del implante A/P dieron como resultado mejoras estadísticamente significativas en las tasas de supervivencia de la prótesis en comparación con aquellos con una posición de implante más anterior y menos bien distribuida.<sup>13</sup> Sin embargo, no se puede hacer la misma suposición para la mandíbula. En una revisión sistemática, Paspaspyridakos, Mokti, et al. (2014) informaron que el número de implantes de soporte y la distribución del implante no influyeron en la supervivencia del implante o de la prótesis en mandíbula.<sup>14</sup>

#### Orientación.

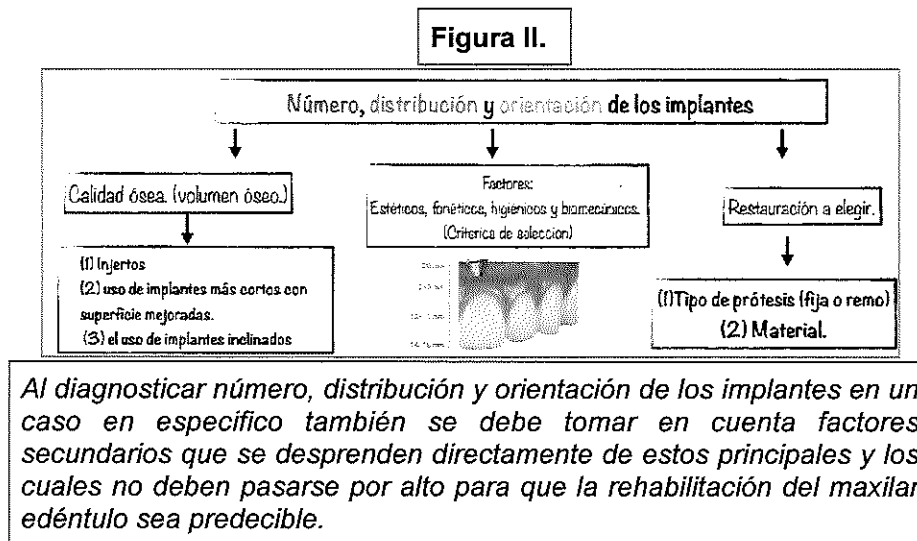
Ligado a la distribución, la última clave de un tratamiento predecible para prótesis fija sobre implantes es la orientación de estos, pueden ser colocados de manera paralela entre sí o inclinados intencionalmente como alternativa al injerto o para evitar estructuras anatómicas como senos maxilares o el nervio dentario inferior. Estas técnicas pueden ayudar a reducir la longitud de los cantilevers y mejorar la distribución anteroposterior entre los implantes en un arco (Aparicio, Perales y Rangert, 2001; Krekmanov, 2000). Este enfoque puede reducir la cantidad de implantes necesarios para soportar una prótesis de arco completo fijo y se ha convertido en una solución clínica con buenos resultados (Kronström et al., 2003; Maló, Rangert y Nobre, 2003, 2005).<sup>15, 16</sup>

Una vez que entendemos que estas tres llaves son los factores principales para tener éxito en la supervivencia de los implantes y a nivel protésico estos a su vez se rigen por factores secundarios como los son (**Figura II**):

1- Calidad ósea del maxilar: esta es relativamente baja en comparación con la mandíbula edéntula y el volumen óseo que también varía notablemente en todo el maxilar y entre individuos. Hace que las soluciones a estos problemas óseos se dividan en tres categorías: (1) uso de diferentes tipos de injerto, (2) el uso de implantes más cortos con topografías de superficie mejoradas, y (3) uso de implantes inclinados o implantes extraalveolares (incluidos los implantes pterigoideos y cigomáticos).

2- Criterios de selección de pacientes (Factores estéticos, fonéticos, higiénicos y biomecánicos.) : Existen criterios que se deben tomar en cuenta para rehabilitar maxilares edéntulos **estos se relacionan entre sí** y sirven para asegurar una estética y función (fonética, higiénica y biomecánica) adecuada (**Tabla I**).

3- Restauración a elegir: hoy en día con el sin número de aditamentos y opciones protésicas la mal posición de los implantes no es una limitación absoluta para rehabilitar una prótesis fija o removible sobre implantes y aun menos para elegir entre un material sobre otro.



Entonces la elección de la restauración a usar dependerá meramente de un correcto diagnóstico basado en las necesidades del paciente como edad, estado sistémico, estado periodontal, preferencias del paciente y posibilidades económicas.

El objetivo de este reporte clínico es mostrar el manejo de dos pacientes totalmente edéntulos del maxilar con diagnóstico con ciertas similitudes pero con distintos abordajes terapéuticos.

### Materiales y métodos.

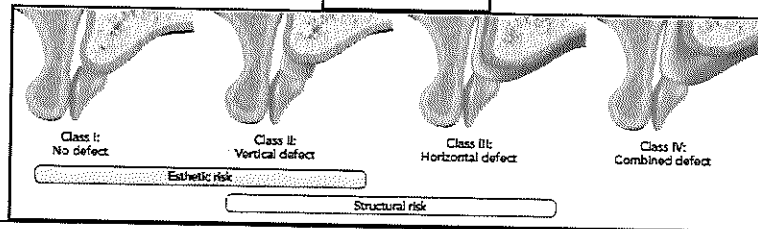
El diagnóstico general en ambos reportes clínicos se hará en base al artículo de Dean Kois y John Kois <sup>18</sup> los cuales dividen el diagnóstico en cuatro categorías: Periodontal, Funcional, Biomecánico y Dentofacial esto enfocado al manejo integral del paciente.

Para diagnosticar y manejar el edentulismo maxilar en ambos caso se hará de acuerdo a la

clasificación Lip-Tooth-Ridge (LTR por sus siglas en inglés) (Labio-Diente-Reborde) propuesta por Adrien Pollini, Jack Goldberg, Ricardo Mitrani y Dean Morton <sup>19</sup>, la cual se basa en la movilidad y despliegue que tiene el labio superior con respecto al diente y al defecto presente en reborde. **(Figura III)**

Para efectos de unificar aun mas diagnóstico, planificación y plan de tratamiento en ambos casos se hace uso de programas de planificación 3D para la colocación de implantes (DTX implant studio-Nobel Biocare, Suecia) (coDiagnostiX implant planning software- straumann group, Suiza) y diseño de guías quirúrgicas, las cuales según la literatura nos brindarán mayor exactitud en la colocación de los implantes. Entre lo planeado digitalmente y llevado a cabo en la cirugía hay una diferencia de 1.12 mm a nivel de la plataforma y de 1.39 mm a nivel apical (dependiente de la superficie de asentamiento de la guía). <sup>20,21</sup>

Figura III.



### Clasificación LTR:

*Clase I no hay defecto en el reborde, puede ser rehabilitado únicamente con una prótesis con componente blanco sin necesidad de agregar encía artificial.*

*Clase II y Clase III hay defectos verticales y horizontales respectivamente. En la clase II la rehabilitación contempla la colocación de encía artificial a parte del componente blanco y en la clase III forzosamente se debe utilizar un flanco protésico para dar soporte al labio superior.*

*Clase IV hay una combinación de defecto lo cual obliga a rehabilitar mediante prótesis removibles.*

*Esta clasificación contempla un riesgo estético y estructural el cual se basa en la movilidad del labio superior con respecto al diente y al reborde.*

*Por ejemplo, es de alto riesgo estético si el despliegue en sentido vertical del labio superior es exagerado en la dinámica labial exponiendo demasiado diente y reborde (sonrisa alta) y de alto riesgo estructural si no hay espacio interoclusal (15 a 17mm) suficiente para colocar los componentes protésicos.*

Para clasificar el tiempo de colocación de los implantes con respecto a las extracciones dentales y el protocolo de carga se hizo de acuerdo al último consenso del International Team of Implants. (ITI).

### Escenario de casos.

**Caso 1:** Maxilar parcialmente edéntulo, Mandíbula dentada. *Bajo riesgo estético y estructural. Figuras 1A-8A.*

### Fase Diagnóstica.

Paciente sexo femenino, 68 años, jubilada, se presenta al departamento de prótesis bucal e implantología de la división de posgrados de la facultad de odontología con motivo de la consulta: "Quiero tratarme toda mi boca para volver a comer como antes".

**Tabla I. Criterios de selección de pacientes para prótesis fija sobre implantes.**

Criterios Protésicos.	Complicaciones potenciales.	Dificultades.	Recomendaciones.
<b>Patrones de Reabsorción Ósea.</b>	Maxilar demasiado reabsorbido.	Estéticamente el labio se observará colapsado.	Uso de opción removible con flanco vestibular. Sobredentadura o dentadura convencional.
<b>Soporte del labio/ estética.</b>	Maxilar reabsorbido no dará soporte a labio superior.		
<b>Relaciones Maxilo/ Mandibulares.</b>	Maxilar demasiado reabsorbido en comparación con la mandíbula.	Pseudo/clase III en relación maxilomandibular por lo que puede atentar contra la biomecánica de los implantes y prótesis superior.	Uso de una opción removible. Sobredentadura o dentadura convencional para mejorar el esquema oclusal.
<b>Espacio interoclusal.</b>	Espacio interoclusal reducido.	Necesitamos entre 15 y 18mm de dimension vertical del reborde edéntulo al plano oclusal tentativo para poder colocar todos los componentes protésicos.	Aplicar técnicas de aumento de la dimension vertical combinado con técnicas de recorte óseo para lograr lo mínimo necesario para colocar los componentes protésicos.
<b>Movilidad del labio superior/ Habla/ Higiene.</b>	Dinámica del labio superior al hablar y expresarse es muy marcada (sonrisa alta).	La línea de transición entre la prótesis y el reborde edéntulo puede llegar a notarse en las expresiones faciales o al hablar. Se debe prestar atención en tener de 1mm a 2mm entre la prótesis y el reborde para poder facilitar la limpieza del paciente. Si dejamos exceso de espacio corremos el riesgo de afectar la fonética debido a que el aire se escapa por este espacio al hablar por lo que el paciente puede llegar a sesear.	<ul style="list-style-type: none"> <li>- Análisis facial extraoral mediante fotos y videos para saber cuanto despliega el labio superior. Empezar la rehabilitación a partir una posición de reposo, sonrisa y risa.</li> <li>-Aplicar técnicas de recorte óseo para ocultar la línea de transición. Según Blasi y cols debe hacerse un recorte óseo de entre 3mm y 5mm a partir de donde el paciente despliega más el labio.<sup>17</sup></li> </ul>

A la inspección intraoral se observan múltiples restauraciones metal-cerámica defectuosas, mal ajustadas, mal adaptadas con fractura de la porcelana, múltiples restos radiculares y alteraciones del plano oclusal.

Radiográficamente se observa la pérdida en general de las crestas óseas, desajuste de las restauraciones y caries radiculares.

### Diagnóstico:

- Periodontalmente: Periodontitis Estadio I Grado A Localizado.
- Funcional: alteraciones del plano oclusal.
- Biomecánico: Prótesis fija mal ajustadas/ mal adaptadas. Fractura de la porcelana. Dientes comprometidos

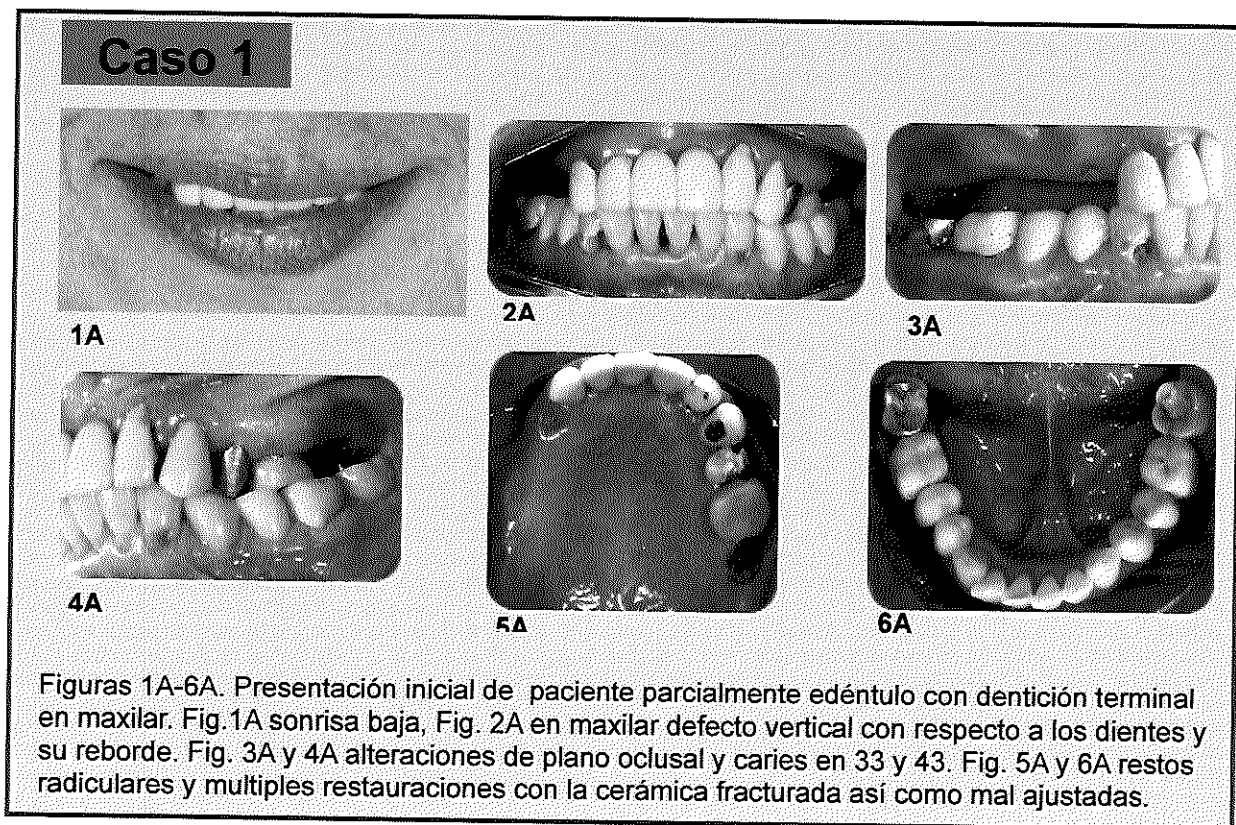
estructuralmente y caries radiculares.

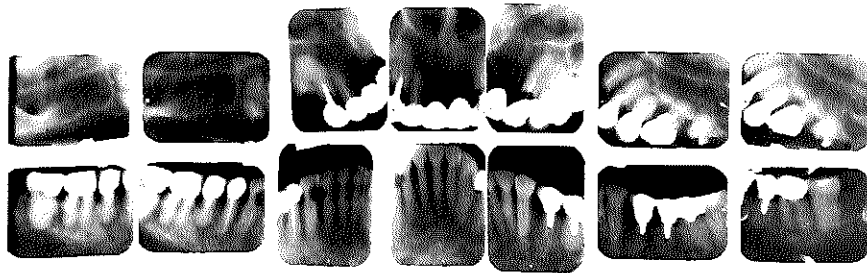
En base a su sonrisa, dientes y reborde se clasifica como una **clase II LTR**.

### Plan de tratamiento

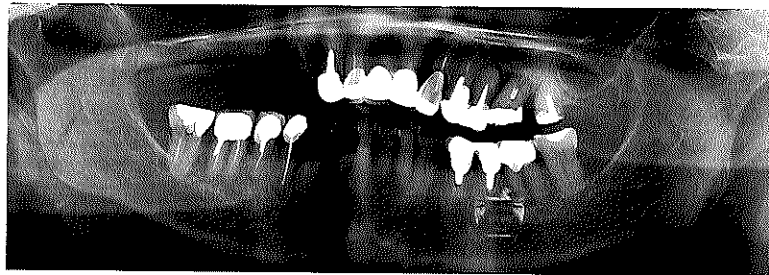
#### Fase de planeación

Como plan de tratamiento se plantea extraer todos los dientes del maxilar para realizar prótesis fija de arco completo metal/porcelana sobre cuatro implantes conectados a través de multiunidades de 30 grados y extracción de los órganos dentarios 37, 36, 35, 34, 43, 44, 45 y 46, para colocar implantes a nivel de 36 y 34, 44 y 46 realizar prótesis de tres unidades zirconia/porcelana sobre





**Fig.7A** Dentición terminal en maxilar, radiolucencias periapicales y caries radiculares.



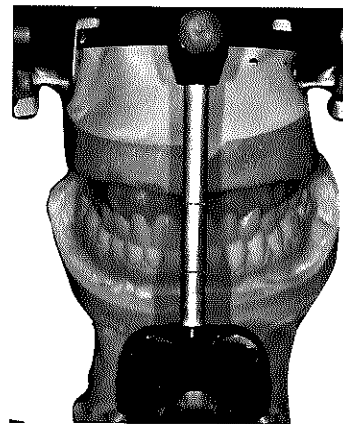
**Fig. 8A** Se puede observar la relación del seno maxilar con el reborde edéntulo superior por la pérdida ósea que se ha dado.

estos implantes y 43 para rehabilitar implante unitario con corona de zirconia/porcelana.

Se decide conservar órganos dentarios 33, 32, 31, 41 y 42 para realizar prótesis ferulizada zirconia/porcelana.

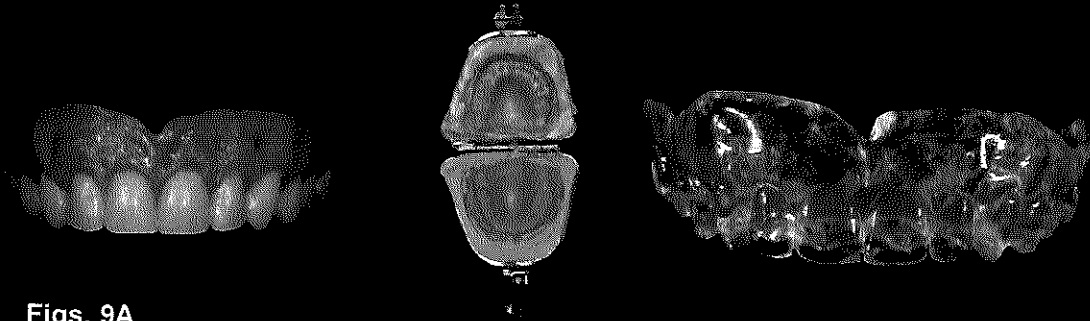
Se realiza en maxilar enfilado de una prótesis inmediata la cual portaría los siguientes 3 meses, esta se duplica con el objetivo de que sirva como guía tomográfica para realizar técnica de doble escaneo y obtener la tomografía del maxilar en la cual se pueda fusionar la prótesis digitalmente escaneada previamente con la tomografía y posteriormente sirva como guía quirúrgica permisiva para la colocación de 4 implantes; 2 implantes posteriores angulados a 30 grados y dos implantes anteriores colocados de manera paralela(Figuras 9A-10A).

En mandíbula se realizó encerado diagnóstico el cual sirvió para ser escaneado con un escáner óptico(Nobel procera, Nobel biocare, Suecia) lo que permite fusionar la tomografía del paciente con su modelo diagnóstico y encerado diagnóstico digital para así empezar a planear de forma que tenemos la posición del implante en base a la oclusión del paciente (Fig.11A- 14A.).

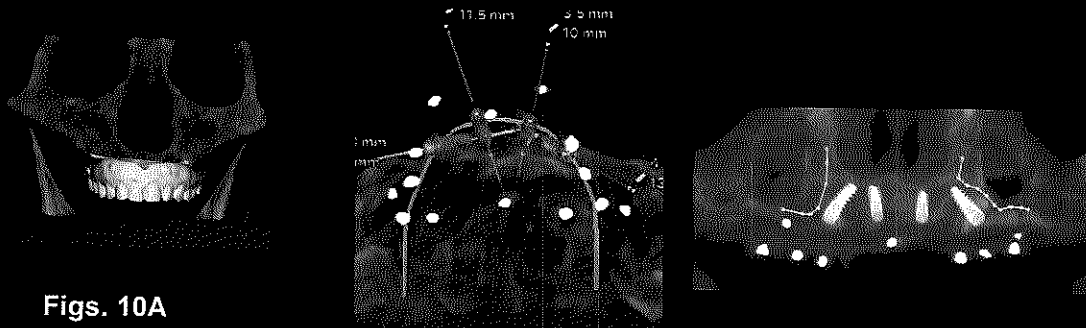


**Fig. 9A**

### Planeación protésicamente guiada 3D de implantes superiores.



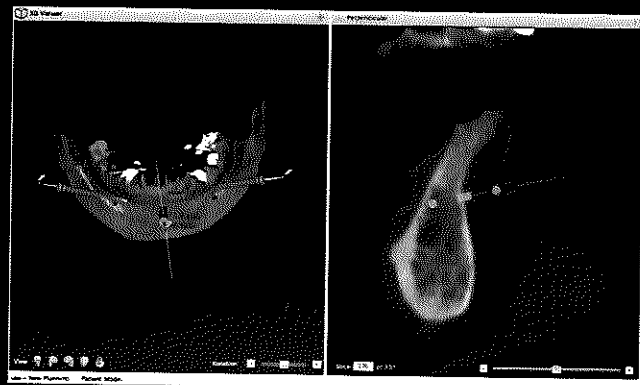
Figs. 9A



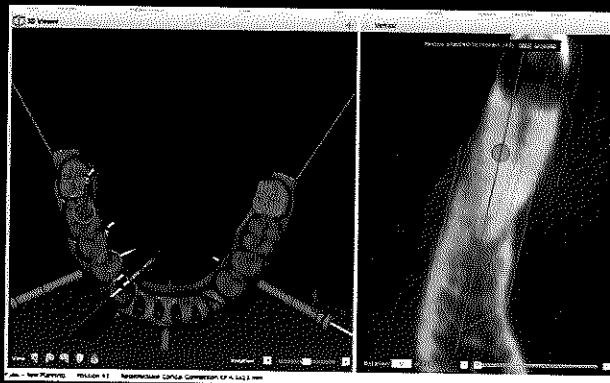Figs. 10A

Figuras 9-10A. Fig. 9A. Duplicado de la prótesis maxilar a la cual se le pondrán entre 8 a 10 marcadores (gutapercha) que ayudará a escanear y empalmar la prótesis total con la tomografía para planear los implantes. Fig 10A. Prótesis digitalizada, se pueden observar en la tomografía los marcadores (puntos hiperdensos) que sirvieron para alinear la prótesis digitalmente con la tomografía.

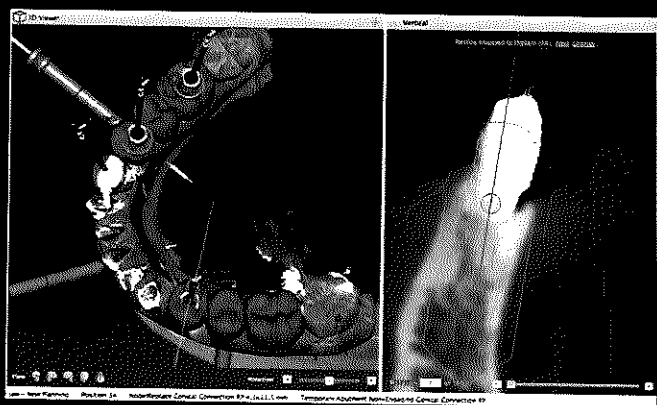
### Planeación Protésicamente guiada 3D de implantes inferiores.



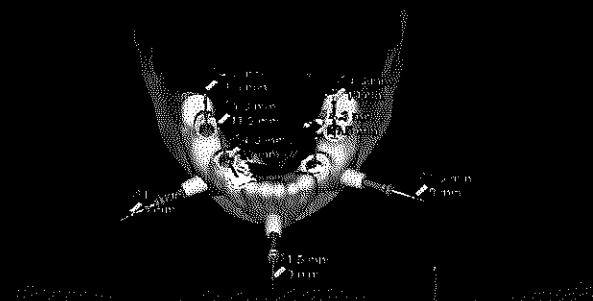
11A



12A



13A



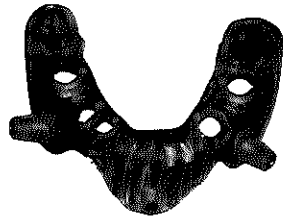
14A

Figuras 11A-14A. Fig. 11A. Modelo diagnóstico digitalizado. Fig. 12A. Modelo del encerado diagnóstico digitalizado. Fig. 13A Fusión entre el modelo, encerado y tomografía. Este proceso facilitara la selección de longitud y diámetro de los implante antes de operar al paciente, mas importante aun permitirá escoger el aditamento final a utilizar y la emergencia de este con respecto a la corona y a la oclusión deseada. Fig. 14A. A partir de esta planeación obtenemos el diseño y fabricación de una guía estereolitográfica para cirugía guiada.

### Fase quirúrgica.

Primeramente se realizó el procedimiento quirúrgico en mandíbula llevando a cabo las extracciones de forma atraumática, se asentó la guía dento-soportada la cual reporta la literatura tiene mayor índice de exactitud para la colocación de los implantes entre lo planeado digitalmente y llevado a cabo.<sup>20,21</sup> Se colocaron 5 implantes (Nobel replace, Nobel biocare, Suecia.) a nivel de 33, 34, 36, 44 y 46.

Posteriormente se extrajeron los molares 36 y 46 los cuales únicamente servían para asentar la guía.



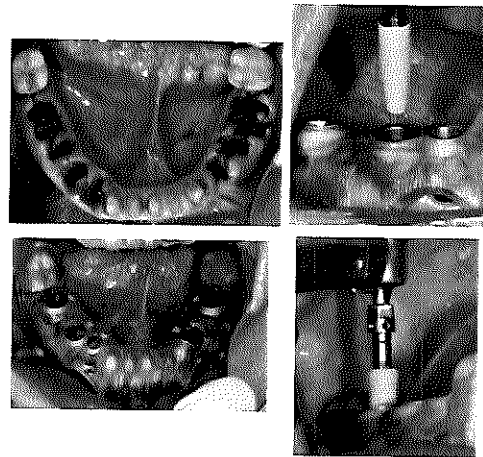
**Fig. 15A** Guia estereolitográfica impresa.

Se colocaron cicatrizales en los 5 implantes para hacer una carga temprana. (Posicionamiento del implante y Protocolo de carga I B) .<sup>22</sup>

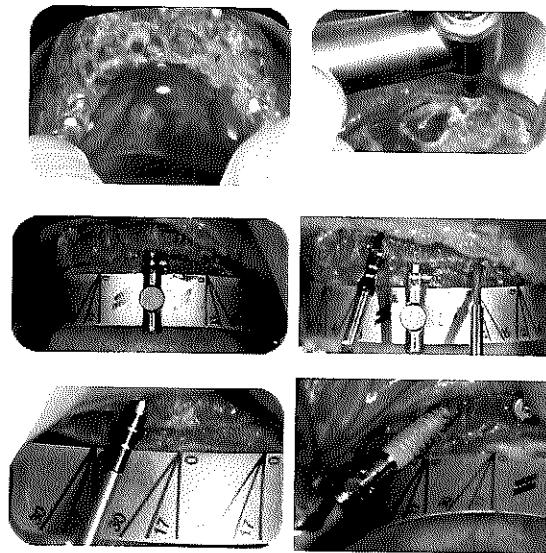
Para la colocación de los implantes superiores (**Fig. 17A**) se realizaron las extracciones superiores y se dejó cicatrizar durante 2 meses, se usó la guía tomográfica que serviría a su vez como guía quirúrgica permisiva para únicamente usar la fresa de marcaje, a continuación para todo el protocolo de fresado se usaría como guía la bandera de Maló la cual da referencia de la angulación

en la que se realizaba el lecho quirúrgico y se coloca el implante (Nobelactive, Nobel Biocare, Suecia.)

Se colocaron tornillos tapa para llevar a cabo una carga convencional en estos implantes (posicionamiento del implante y protocolo de carga 3C).



**Figs. 16A** Procedimiento quirúrgico en mandíbula.



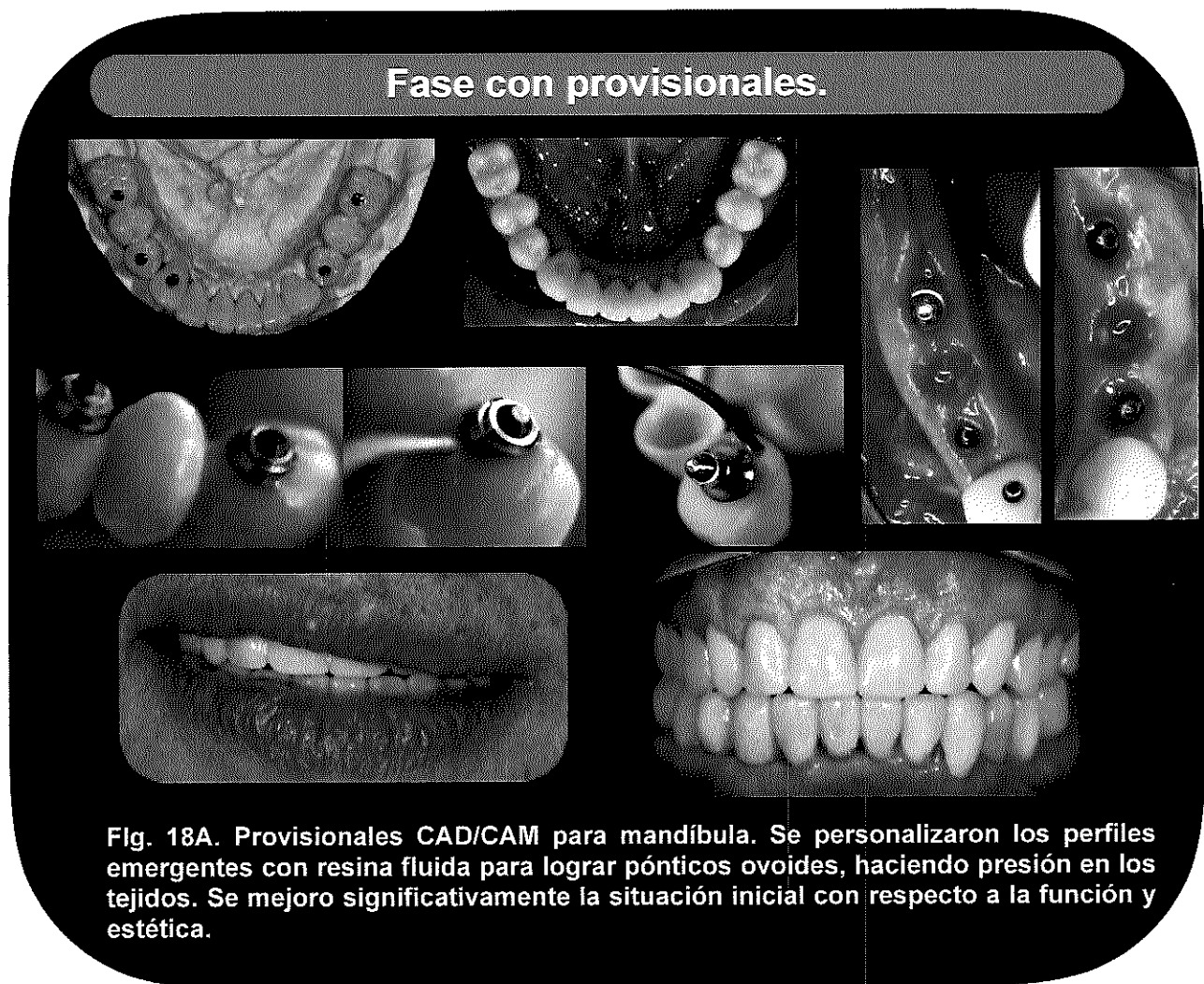**Figs. 17A** Procedimiento quirúrgico en maxilar.

### Fase Protésica.

Se realizó la carga de los implantes mandibulares después de 1.5 meses con provisionales CAD/CAM de PMMA (Polimetilmetacrilato) (Telio CAD, Ivoclar.) los cual conferirían mayor dureza y estabilidad cromática durante lo que durará la fase de provisionalización. En maxilar se colocó prótesis inmediata. **Figura 18A.** Después de tres meses se tomó impresiones con cucharilla abierta personalizadas a nivel de multiunits de implantes superiores

y directo de los implantes inferiores para realizar restauraciones definitivas. Los pasos de la técnica son descritos en **Figura 21A.**

La resina usada para la ferulización de los postes de impresión: Triad gel, Dentsply sirona, New York. Materiales de impresion Hidrorise light body (impresión superior), Elite HD light body, Elite HD putty soft de Zhermack (impresión inferior).



**Fig. 18A.** Provisionales CAD/CAM para mandíbula. Se personalizaron los perfiles emergentes con resina fluida para lograr póncticos ovoides, haciendo presión en los tejidos. Se mejoro significativamente la situación inicial con respecto a la función y estética.

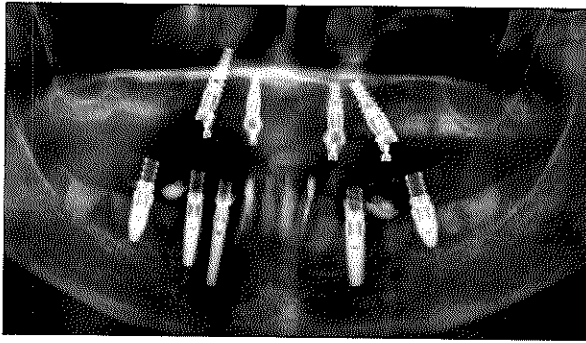


Fig. 19A.

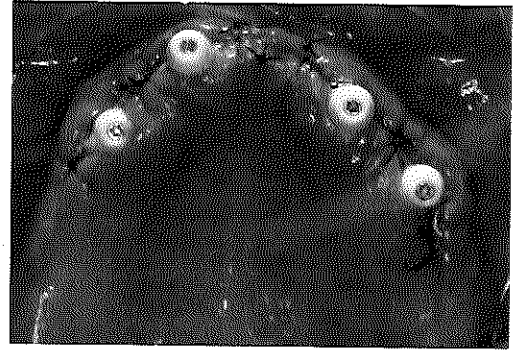


Fig. 20A.

**Figuras 19A y 20A.** Fig. 19A. vista panorámica del estado de los implantes superiores e inferiores con respecto a los dientes naturales. Fig. 20A vista oclusal de la distribución de los implantes superiores.

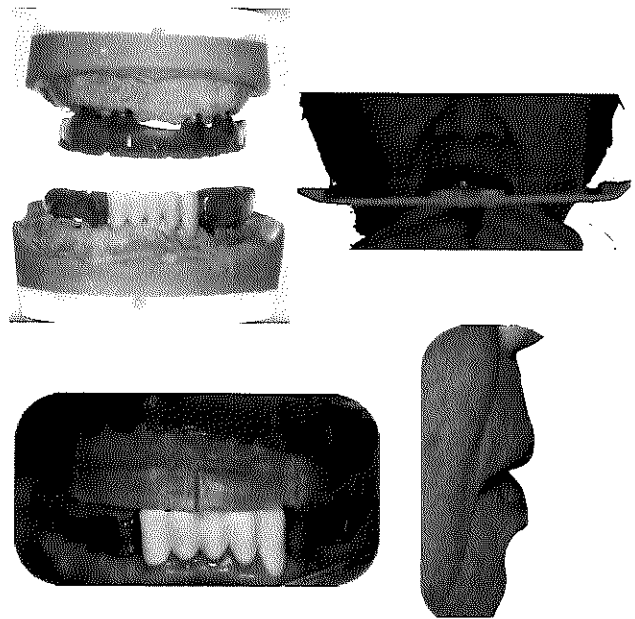
**Figura 21A. Fase de impresiones.**

**Impresion superior:** Se ferulizó los postes de impresión a la cucharilla con resina fotopolimerizable se inyectó el material de impresión extra ligero a través de perforaciones previamente hechas.

**Impresion Inferior:** Se duplica los perfiles emergentes por técnica indirecta que se obtuvieron en los provisionales para ser copiados en la impresión.

El resultado de estas impresiones son bases de registro enviadas por el laboratorio dental con las que se pueden aplicar técnicas de prótesis total (orientación de un plano protésico, plano estético, determinación de la dimensión vertical, relaciones maxilomandibulares, línea dentaria media y línea facial media, etc.) Descripción de la técnica **figura 22A.**

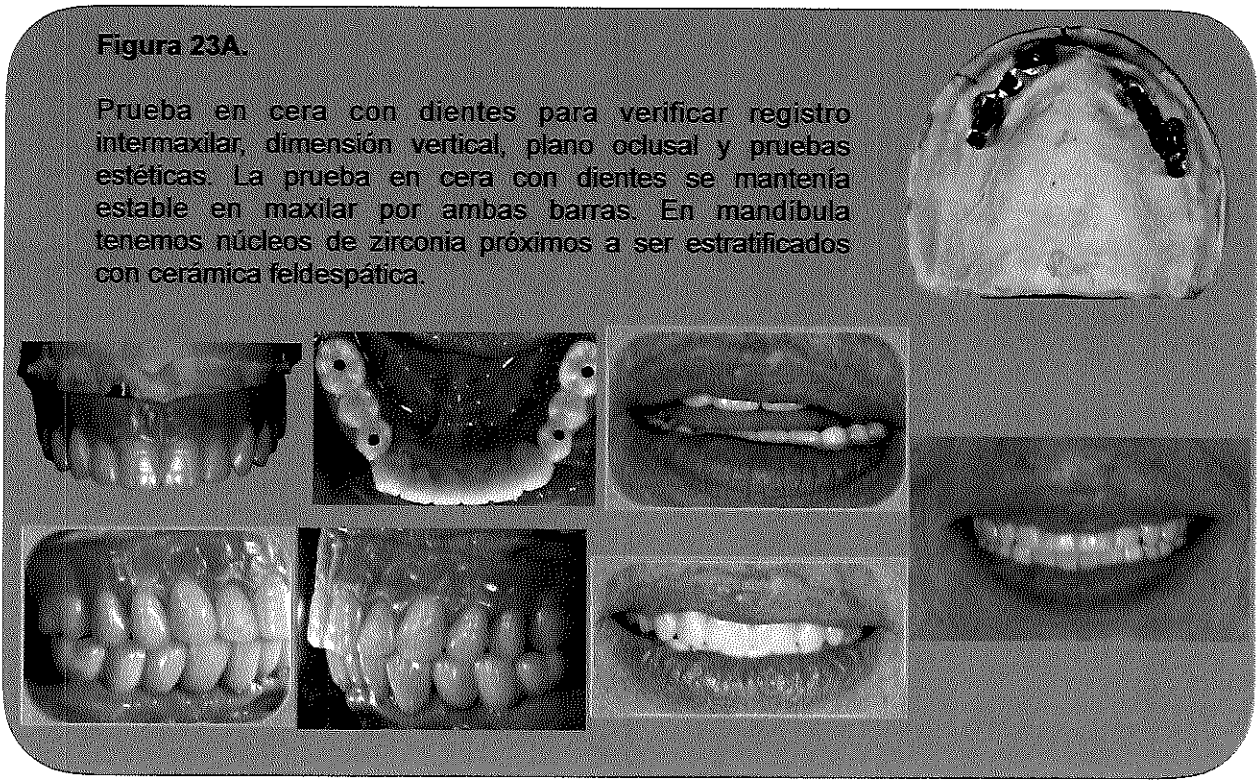
A partir de la información proporcionada al laboratorio dental se obtiene en maxilar dos barras microfresadas cobalto-cromo y una prueba estética en cera con dientes, y en mandíbula prueba estética con núcleos de zirconia, verificamos nuevamente la relación céntrica para devolver todo esto al laboratorio para que entregue el trabajo finalizado. **Figura 23A.**



**Figura 22A.**

**Figura 23A.**

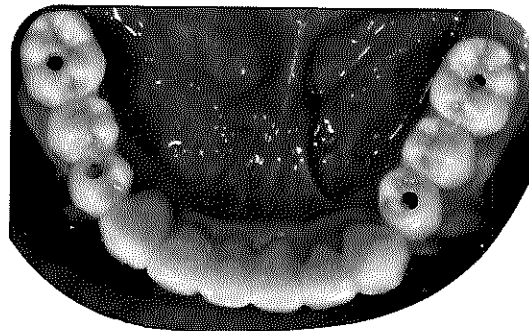
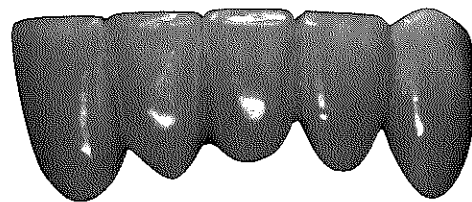
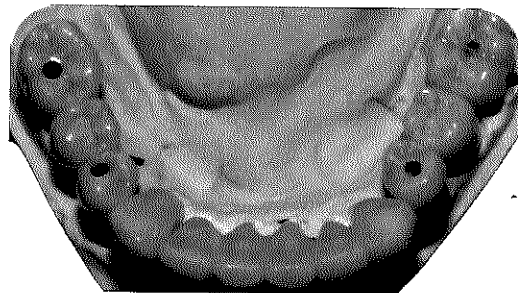
Prueba en cera con dientes para verificar registro intermaxilar, dimensión vertical, plano oclusal y pruebas estéticas. La prueba en cera con dientes se mantenía estable en maxilar por ambas barras. En mandíbula tenemos núcleos de zirconia próximos a ser estratificados con cerámica feldespática.



Para el manejo en específico de este paciente nos basamos en el volumen 9 del ITI.<sup>23</sup> Es bien sabido que los pacientes al pasar los años disminuyen la destreza manual y motricidad dificultando su higiene, a medida que envejecen el tono de la musculatura del labio superior disminuye generando concavidades antiestéticas, por estos factores se corre riesgo de cambiar todo el plan de tratamiento inicial, lo que conlleva a incomodidades de tipo estético, funcional y económico al tener que modificar la prótesis original, por lo tanto es tarea del protesista tener una visión a futuro y criterios en base a la literatura para ofrecer un plan de tratamiento dinámico en el que los pacientes puedan abarcar estas necesidades sin las mayores molestias posibles.

Tomando en cuenta la edad, necesidades y exigencias del paciente en este caso se decidió hacer primeramente dos subestructuras seccionadas (barras microfresadas cobalto/cromo) sobre cuatro multiunits de 30 grados (Nobel Biocare, Suecia) en las que podemos atornillar una supra estructura de metal(cobalto/cromo)/porcelana(feldespática) o en su defecto atornillar sobre las barras microfresadas aditamentos axiales tipo bola para colocar una sobredentadura. Esto a su vez ayudaría 1- Corregir alguna mala posición de los implantes y no atentar contra la estética y solidez estructural de la prótesis y 2- mejorará la biomecánica de la prótesis al disipar las fuerzas y que no recaigan en una sola interfaz y en un solo tornillo. **Figura 24A.**

En mandíbula se realizaron estructuras ferulizadas de zirconia estratificado con cerámica feldespática para ser cementados en dientes 33, 32, , 31, 41 y 42, en implantes a nivel de 36-34 (prótesis fija de tres unidades) se realizaron estructuras ferulizadas de zirconia estratificado con cerámica feldespática igualmente a nivel de implantes 46-44 (prótesis fija de tres unidades). El implante unitario a nivel de 43 se rehabilitó con corona de zirconia estratificada con cerámica feldespática. **Figura 25A.**



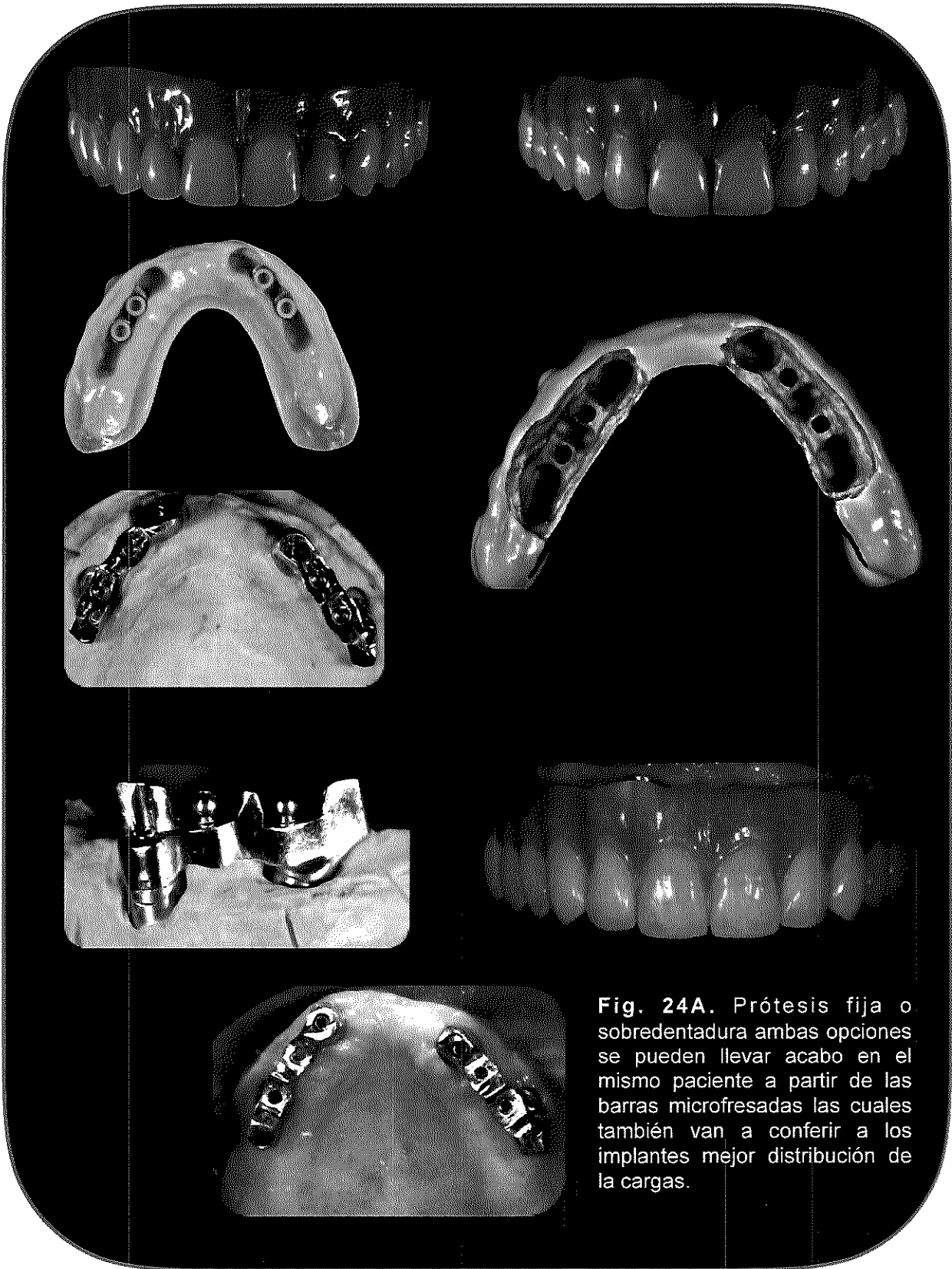
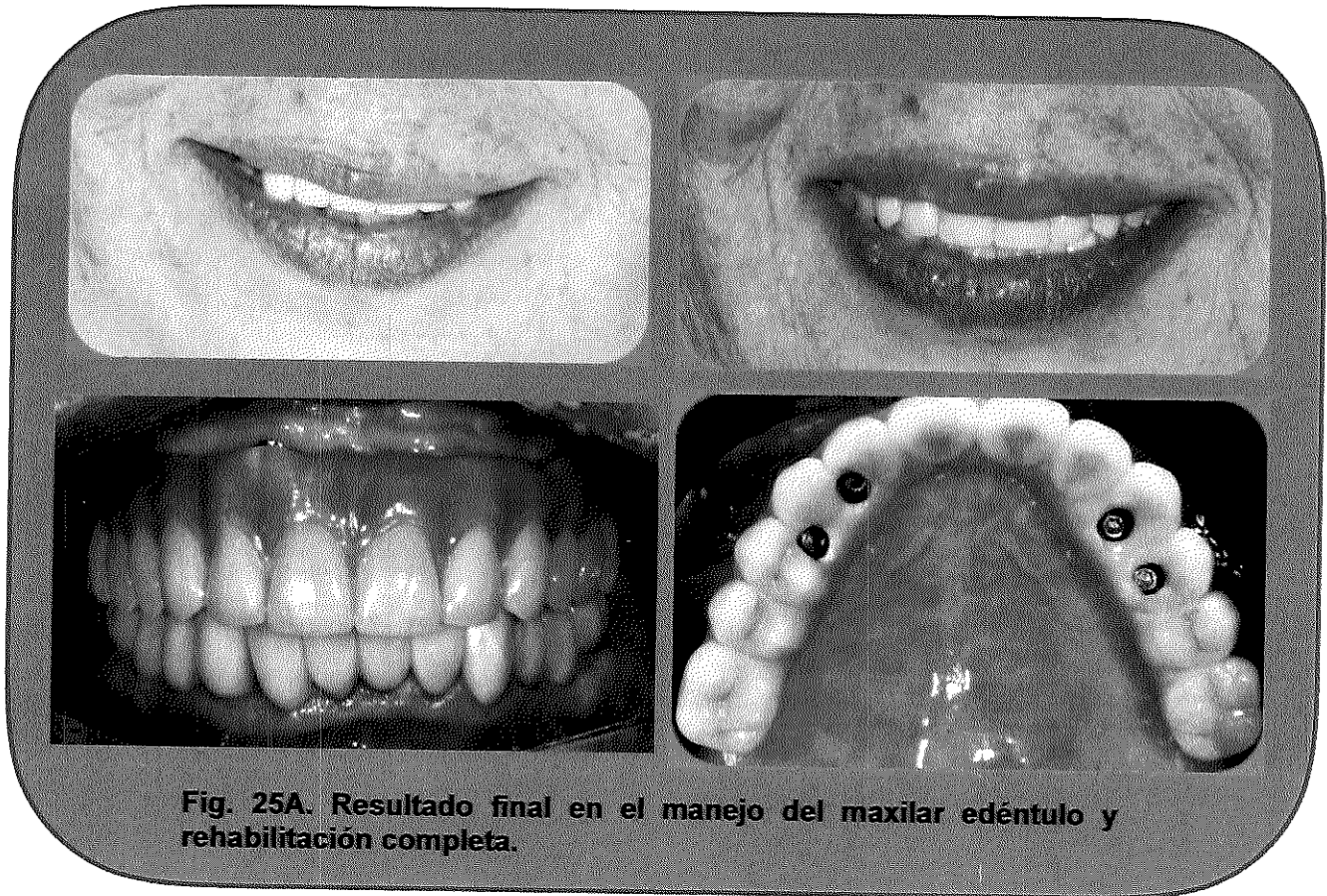


Fig. 24A. Prótesis fija o sobredentadura ambas opciones se pueden llevar a cabo en el mismo paciente a partir de las barras microfresadas las cuales también van a conferir a los implantes mejor distribución de la cargas.



**Fig. 25A. Resultado final en el manejo del maxilar edéntulo y rehabilitación completa.**

**Caso II:** Maxilar parcialmente edéntulo, Mandíbula dentada. *Alto riesgo estético y estructural.* Figuras 1B-6B.

#### **Fase diagnóstica.**

Paciente sexo femenino, 43 años, administradora, se presenta al departamento de prótesis bucal e implantología de la división de posgrados de la facultad de odontología con el motivo de consulta: "Quiero volver a poder sonreír"

A la exploración intraoral se observan múltiples restauraciones defectuosas, múltiples restos radiculares y alteraciones del plano oclusal.

Radiográficamente se observa pérdida general de las crestas óseas, desajuste de las restauraciones en mandíbula Figuras 7B-8B.

#### **Diagnóstico:**

- Periodontalmente: periodontitis estadio I grado A localizado.
- Funcional: alteraciones del plano oclusal.
- Biomecánico: Restauraciones defectuosas. Dientes comprometidos estructuralmente.
- Dentofacial: Apiñamiento de los dientes anteroinferiores.

En base a su sonrisa, dientes y reborde se clasifica con una **clase I LTR**. Con alto riesgo estético por la sonrisa alta, despliega demasiado el labio superior dejando ver demasiada encía y alto riesgo estructural debido a que no ha experimentado una pérdida ósea significativa lo que conlleva a una falta de espacio para dar lugar a los componentes protésicos para rehabilitar a este paciente y es necesaria una distancia entre 15-18mm de la plataforma del implante al plano oclusal tentativo. Se hace un análisis de sonrisa con

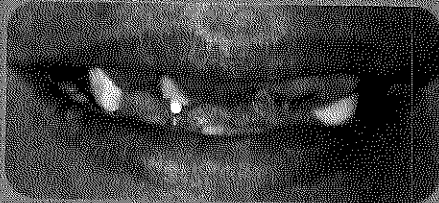
fotos y video para llegar a esta conclusión.

### Plan de tratamiento.


#### Fase de planeación.

Como plan de tratamiento se plantea realizar la extracción de restos radiculares, dientes 14 y 23, realizar prótesis fija directa a conectarse a la plataforma de 6 implantes en maxilar titanio/acrílico, en mandíbula se propone hacer coronas de disilicato de litio en dientes 36, 35, 34, 44, 45 y 46.

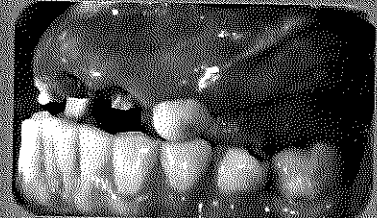
## Caso 2



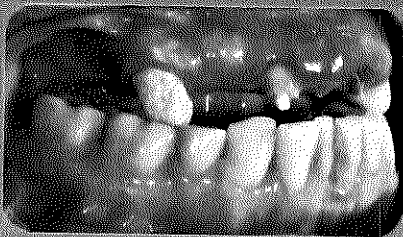1B.



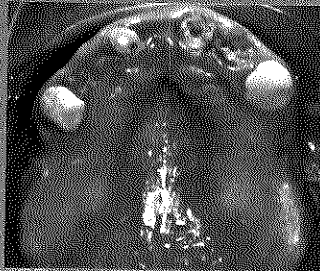
2B.



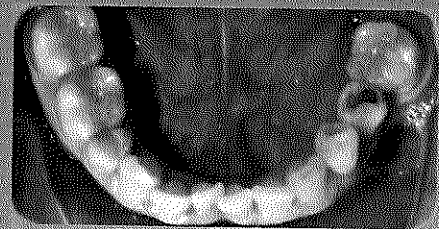
3B.



4B.



5B.



6B.

**Figuras 1B-6B:** Presentación inicial de paciente parcialmente edéntulo con dentición terminal en maxilar. Fig.1B. Sonrisa alta. Fig. 2B. No habido una reabsorción ósea aguda en maxilar debido a la presencia de los restos radiculares y dientes adyacentes. Fig. 3B y 4B. Alteraciones del plano oclusal. Fig.5B y 6B. Presencia de restos radiculares y restauraciones defectuosas

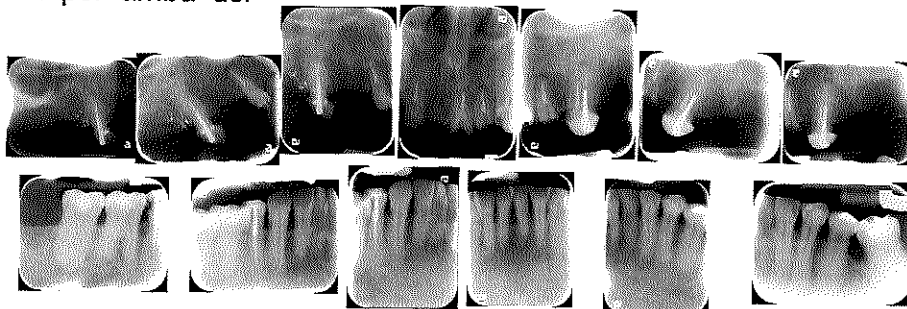
Se realiza enfilado parcial de prótesis total inmediata (se colocan dientes de tablilla con cera rosa en una base de acrílico) esta sirve clínicamente de parámetro para orientar el plano incisal y su relación con labio superior en la dinámica facial, a su vez, servirá para ser escaneada y poder planificar digitalmente la colocación de 6 implantes (DIO UFI) **Figura 9B.**

Basados en el diagnóstico clínico se considera la necesidad de hacer recorte óseo con los objetivos: 1- Esconder la línea de transición entre la prótesis y el reborde edéntulo, que sería evidente en la dinámica facial del paciente, esto se lleva a cabo haciendo el recorte óseo de 3-5mm por arriba del

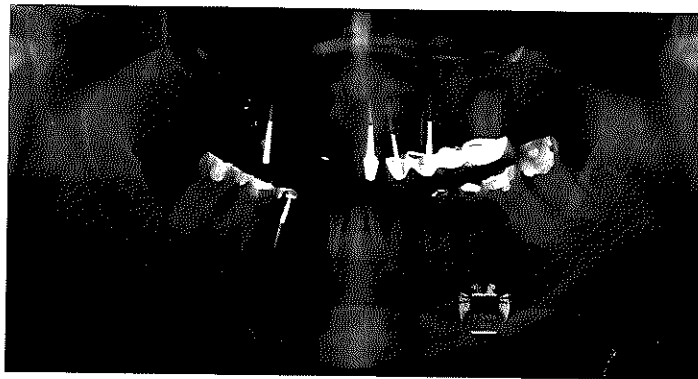
máximo despliegue del labio superior.<sup>24</sup>

2- Proveer espacio suficiente para la colocación de los componentes protésico en boca (15-18 mm).

Esta osteotomía la llevamos a cabo mediante la fabricación de una guía estereolitográfica (CAD/CAM) diseñada mediante la misma planificación digital en la tomografía del paciente fusionado con la base de acrílico con los dientes de tablilla. Una vez planeado los implantes, la guía estereolitográfica para colocar los implantes y la guía estereolitográfica para realizar la osteotomía, se procede a la cirugía periodontal. **Figuras 9B-10B**



**Fig. 7B.** Múltiples tratamientos endodónticos fallidos en dientes maxilares da como resultado una dentición terminal. Pérdida generalizada de crestas óseas.



**Fig. 8B.** La pérdida ósea en maxilar no era aguda en relación al seno maxilar.

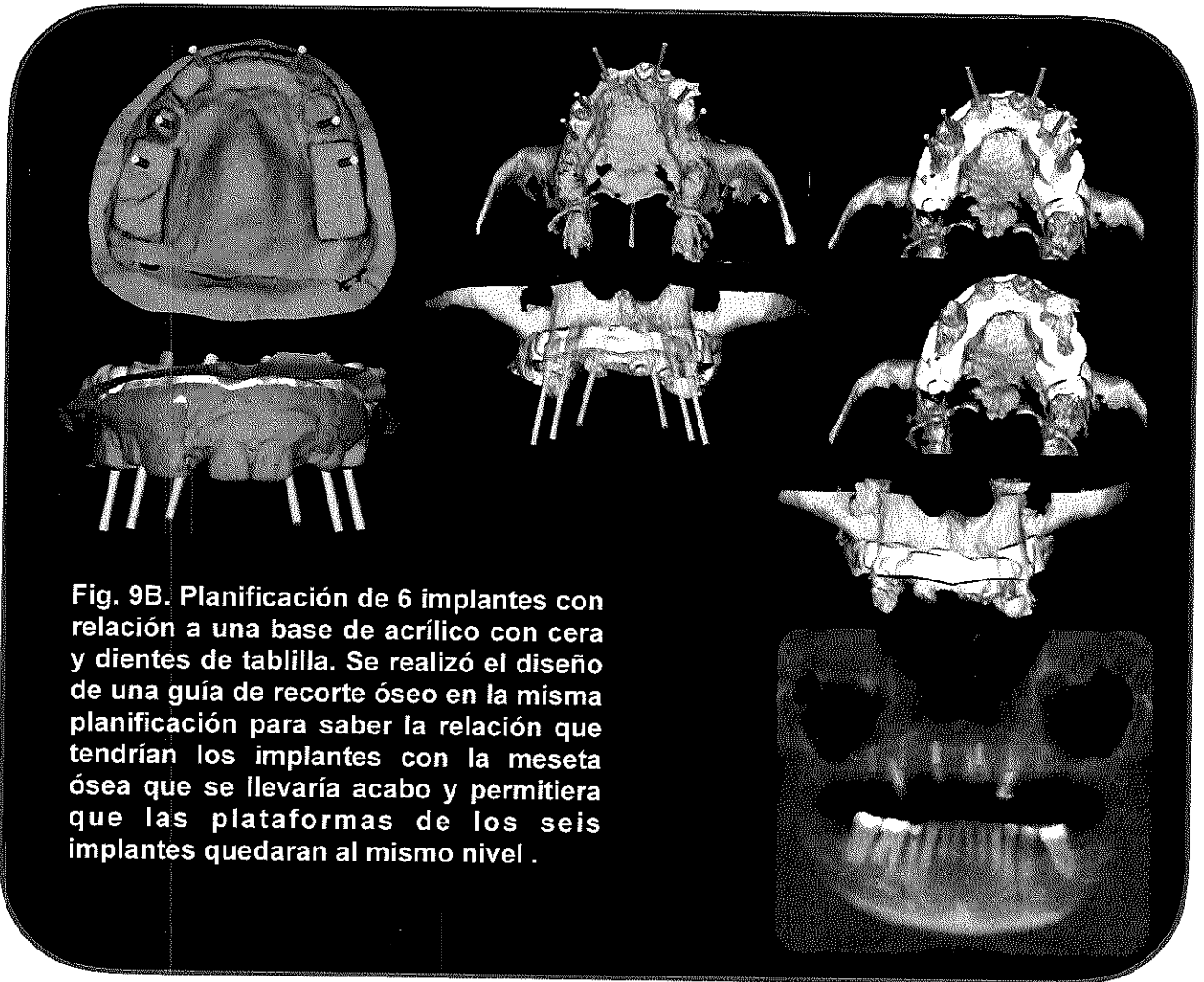


Fig. 9B. Planificación de 6 implantes con relación a una base de acrílico con cera y dientes de tablilla. Se realizó el diseño de una guía de recorte óseo en la misma planificación para saber la relación que tendrían los implantes con la meseta ósea que se llevaría acabo y permitiera que las plataformas de los seis implantes quedaran al mismo nivel .

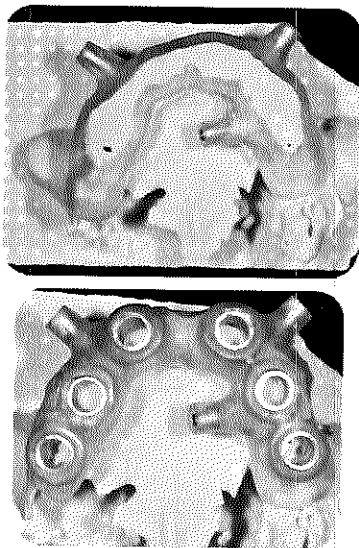


Figura 10B. Guías estereolitográficas de recorte óseo y para la colocación de implantes.

### Fase quirúrgica.

Se realizan las extracciones, colocamos la guía de recorte óseo con tres pines de anclaje los que darán estabilidad, realizamos el corte óseo a la altura de la guía, retiramos la guía y posicionamos la guía para la colocación de implantes, se estabiliza en la misma posición con los pines de anclaje. Se colocan 6 implantes de forma paralela entre si y se colocan tornillos tapa en todos los implantes para realizar carga convencional.(Posicionamiento del implante y protocolo de carga 1C.)

**Figuras 11B.**

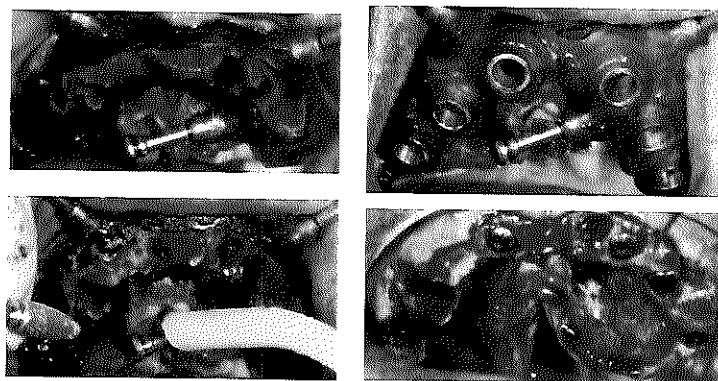


Figura 11B.

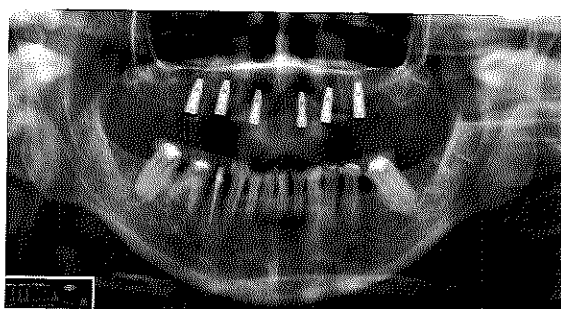


Fig. 12B

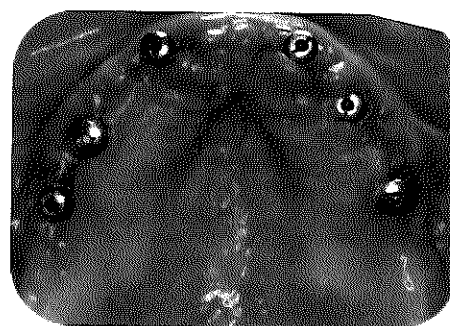


Fig.13B.

**Figuras 12B-13B.** Fig. 12B colocación de implantes de forma paralela entre si, observase la relación de los implantes a nivel de 16 y 26 con los dientes mandibulares 36 y 47, lo cual no dejará gran cantilever en la prótesis superior. Fig. 13B correcta distribución A-P de los implantes con relación al arco maxilar.

### Fase protésica.

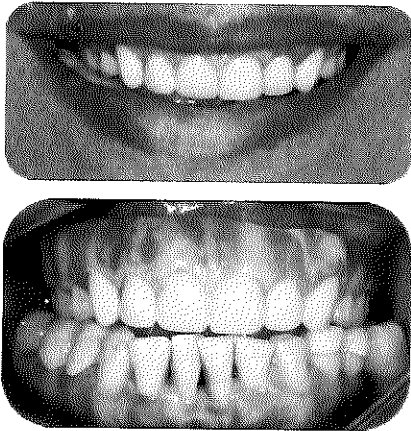
El día de la cirugía se colocó la prótesis total inmediata. **Figura 14B.**

Después de 4 meses se decide colocar cicatrizales, antes tomamos impresiones con una cucharilla abierta personalizada (Descripción de la técnica **Fig. 15B.**) y se inicia la fase protésica definitiva con la confección de una base de acrílico y un rodillo de cera para hacer técnicas de prostodoncia total (establecimiento de un plano protésico, dimensión

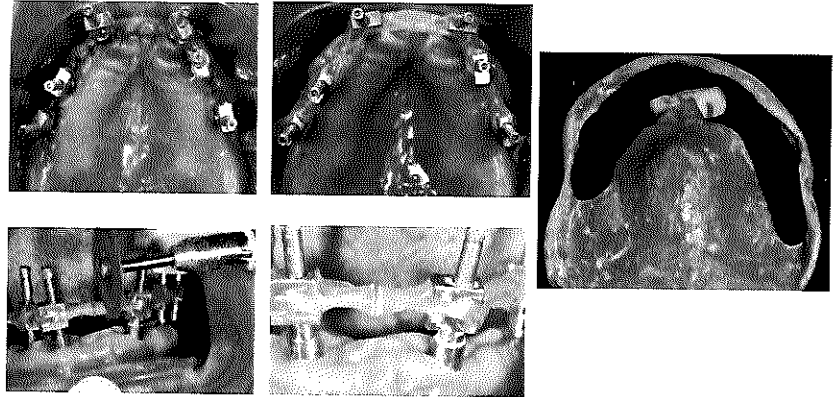
vertical, registro maxilo/mandibular, etc.)

Una vez establecidos los parámetros con los rodillos de cera se decide diseñar digitalmente (CAD) una barra de titanio tipo wrap around que irá conectada directamente a la plataforma de los 6 implantes. En la barra de titanio se confeccionará una prótesis acrílica. **Figuras 16B.**

Una vez que se obtienen los parámetros estéticos establecidos y al paciente le gusta la prueba estética, se procede a acrilizar y atornillar la prótesis. **Figura.21B**


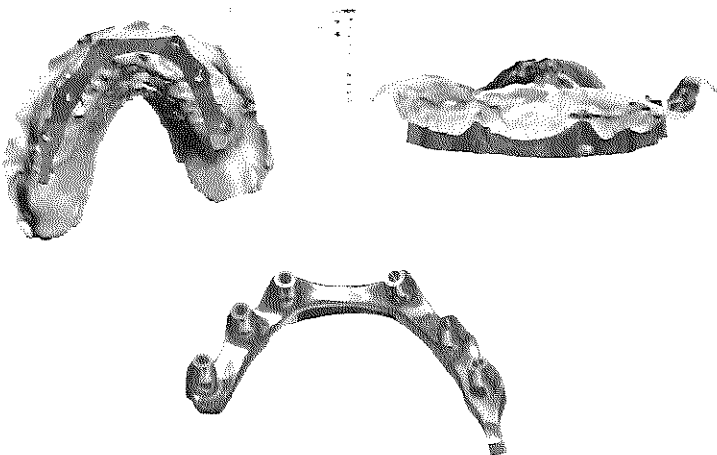


**Figura 14B.** En esta etapa se pueden observar cambios significativos tanto estéticos como funcionales. Podemos notar que la meseta ósea fue suficiente para pasar de una sonrisa alta a una sonrisa media. El paciente se encuentra estable y siente confianza en seguir el plan de tratamiento.



**Figura 15B.** Impresión sin ferulizar los postes de impresión entre si, esto a cucharilla abierta para fabricar un modelo donde pudiera ferulizar entre si los postes de impresión con resina fotopolimerizable y liberar tensiones, igualmente en boca se conecta la estructura previamente hecha, se liberaron tensiones y se volvió a unir con resina fotopolimerizable.

**Figuras 16B.** Diseño digital de barra de titanio. Se decide realizar de este modo debido a la mayor pasividad de la estructura que podemos lograr según la literatura.<sup>25</sup>



**Figura 17B.** Barra tipo wrap around de titanio fabricada mediante CAM.

### Prueba en cera de prótesis fija sobre 6 implantes.

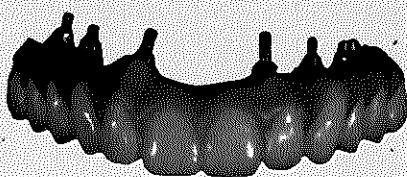


Figura 18B.

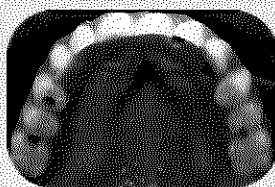


Figura 19B.



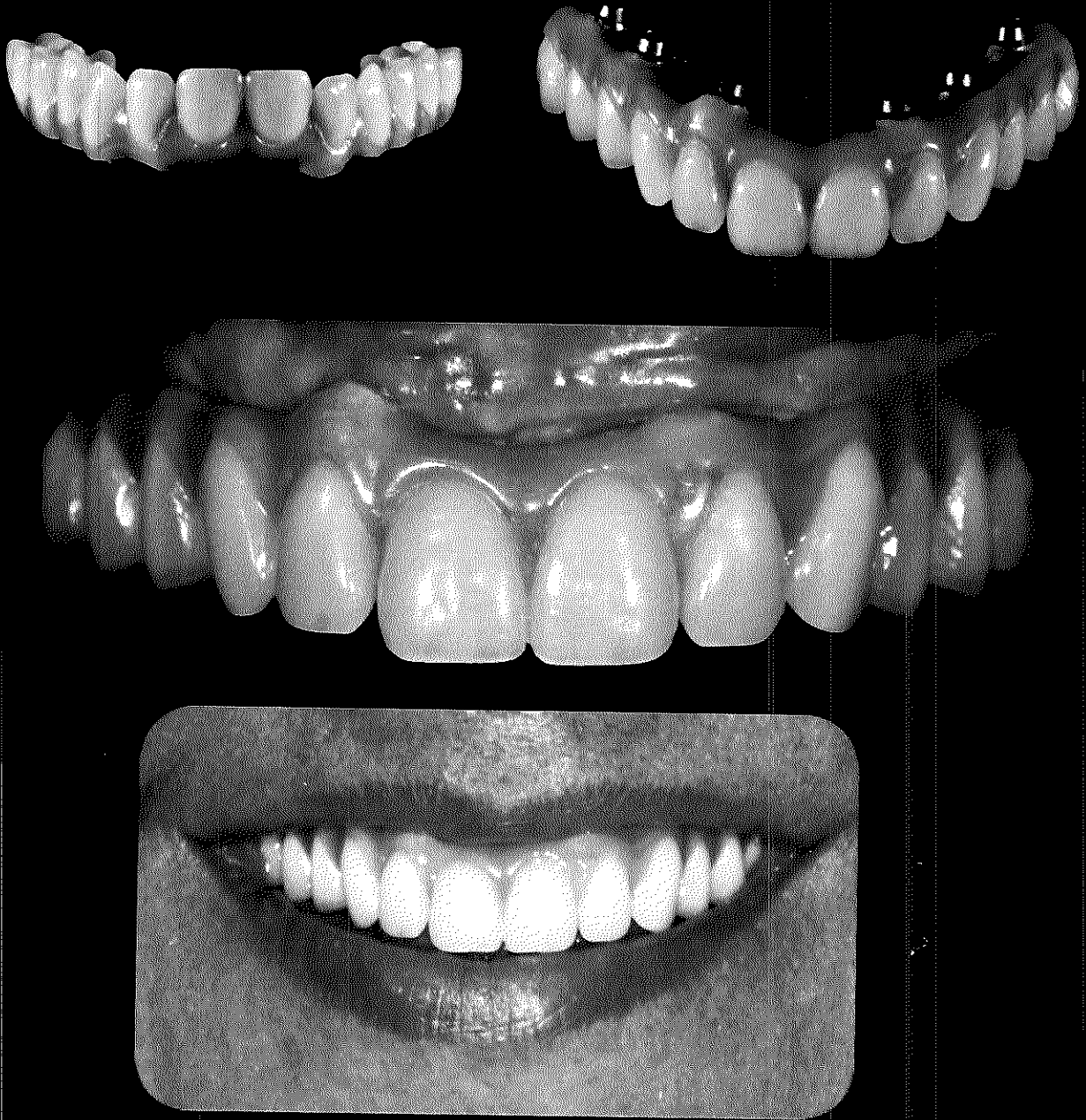
Figura 20B.

**Figuras 18B-20B.** Fig. 18B Modelo en cera para prueba con dientes. Fig.19B Prótesis fija de arco completo, prueba en cera vista intraoralmente. Fig.20B. Se puede observar con la prueba estética que se cumplen los parámetros de una sonrisa estética: Dominancia de ambos centrales, presencia de un plano incisal adecuado donde se encuentra los centrales y caninos al mismo nivel y los laterales a 1 o 0.5 mm por arriba de estos, presencia de corredor bucal, se muestra 2 mm de los bordes incisales en reposo en mujeres etc.

### Resultados.

El diagnóstico meticuloso basado en la literatura para el manejo del maxilar edéntulo con diferente número, distribución, orientación de implantes y basados en los factores secundarios de las llaves primarias para un tratamiento predecible permitió prever las necesidades protésicas para cada uno de los casos clínicos presentes dando como resultado mejor calidad de vida, función masticatoria y estética. Aunado al diagnóstico, el análisis facial, clínico-intraoral y la planeación digital llevada a cabo en ambos casos resultó en las mejores opciones quirúrgico-protésicas:

disminuyendo cirugías, tiempos quirúrgicos, complicaciones trans y postoperatorias. La planificación digital más allá que en ambos casos resultó en una colocación segura y predecible de los implantes a través de las guías estereolitográfica dio un posicionamiento correcto del aditamento protésico con respecto a la oclusión permitiendo emergencias favorables en el centro de la corona protésica por lo tanto mejoró la distribución de las fuerzas sobre el eje longitudinal del implante, en el caso de las prótesis fijas de arco completo obtuvimos emergencias de los aditamentos protésicos dentro de los confines



**Figura 21B.** Caso finalizado. Con un correcto diagnóstico en base a la literatura logramos prever muchas complicaciones que pudieron surgir para el tratamiento del maxilar edéntulo, logrando resultados muy satisfactorios para los clínicos y paciente.

de la restauración por lo que no se vió comprometida la estética, integridad y función de la prótesis.

Logramos una correcta distribución A/P de los implantes en el arco de ambos pacientes por consiguiente mejoró la distribución de las cargas de la prótesis a los implantes y yendo mas allá de lo biomecánico esta distribución facilita la limpieza entre implante e implante.

### Discusión.

El tratamiento del maxilar edéntulo en ambos casos resulto exitoso tanto con cuatro como con seis implantes, tal como lo describe Branemark<sup>5</sup>, Rangert, Malo et al<sup>14</sup> Galluci<sup>10</sup> et al. Brunski J.<sup>26</sup> teniendo seguimientos de ambos abordajes hasta de 15 años. Estos autores hacen hincapié que la cuestión a tratar no es únicamente debatir en que casos usar menos o más implantes para prótesis fija sobre maxilares edéntulos si no mas bien analizar la relación que existe entre el número, distribución y orientación con respecto al estrés y deformación que habrá sobre la prótesis y por consiguiente a los implantes, también teniendo en cuenta los criterios de selección de pacientes para portar prótesis fija sobre implantes. Por lo tanto tratar de definir únicamente la cantidad optima de implantes para aplicar siempre como estándar es incompleto y erróneo. Polido W.<sup>7</sup> et al reporta en una revisión sistemática en el 2018 sobre el uso cuatro implantes, una supervivencia de 98 % para los implantes y una tasa de

supervivencia de la prótesis del 99% de uno a diez años; y para el uso de seis o mas implantes el 95% de supervivencia para los implantes y 98 % de supervivencia de la prótesis de uno a quince años. La distribución A/P de los implantes en ambos reporte de casos para el tratamiento del maxilar permitió que los pacientes fuesen candidatas para prótesis fija de arco completo sobre implantes. Brunski J. en el 2014 explica que el tamaño de la arcada es uno de los factores que se deben tomar en cuenta para seleccionar número de implantes ya que se relaciona directamente con la distribución y orientación, por ejemplo, cuando se colocan 4 implantes y estos se distribuyen en el mismo arco que si colocáramos 6 podemos decir que se obtiene el mismo resultado usando menos implantes por lo que en ambos casos mantenemos el mismo cantilever. Krekmanov y Rangert <sup>27</sup> desarrollaron en 1995 la técnica de angular los implantes distales para así reducir el cantilever y transmitir menor estrés a los implantes.

La orientación en el caso 1 juega un papel importante ya que permite reducir el cantilever angulando los dos implantes distales a 30 grados y pudimos aumentar el espacio interimplante, la distribución A/P y evitar cirugías regenerativas o estructuras anatómicas mientras que en el caso 2 estos implantes pudieron ser distribuidos de manera mas favorable sobre el arco, sin necesidad de hacer cirugías regenerativas previas, por lo que optamos por colocarlos de manera paralela entre si. En el estudio de

Primo et al. (2018)<sup>28</sup>, no hubo asociación estadísticamente significativa en la pérdida ósea periimplantaria al colocar implantes rectos o angulados en relación al cantilever.

Su estudio confirma los hallazgos de Gallucci, Doughtie, Hwang, Fiorellini y Weber (2009), quienes no encontraron una correlación lineal entre la longitud del cantilever y el número o tipo de complicaciones relacionadas con la prótesis a los 5 años de funcionamiento (Gallucci et al., 2009).<sup>29</sup>

Las complicaciones más reportadas en la literatura<sup>12</sup> para este tipo de prótesis de arcada completa no son inherentes a un solo tipo de material con el que se pueden hacer este tipo de prótesis (Zirconia monolítica, Zirconia-feldespática, metal-feldespática, metal-acrílico y titanio-acrílico) como lo son: aflojamiento de los tornillos, fractura del material de cubierta (a excepción de la prótesis de zirconia monolítica) fractura del tornillo, cuando son cementados puede ocurrir descementación y riesgo alto de periimplantitis. En muy raras ocasiones se reporta en la literatura la fractura total de la estructura de zirconia, metal o de titanio.

### Conclusiones.

El manejo del maxilar edéntulo para prótesis fija de arco completo con diferente número, distribución y orientación de los implantes es un tratamiento predecible cuando se selecciona correctamente al

paciente en base a criterios ya establecidos en la literatura. El diagnóstico siempre será uno solo, lo que puede variar es en que forma tratamos a cada uno de estos pacientes tomando en cuenta cual se adapta mejor a sus necesidades y exigencias.

### Referencias:

1. Desjardins RP. Prosthesis design for osseointegrated implants in the edentulous maxilla. *Int J Oral Maxillofac Implants* 1992;7:311–320.
2. Schnitman PA. The profile prosthesis: An aesthetic fixed implant-supported restoration for the resorbed maxilla. *Pract Periodontics Aesthet Dent* 1999;11:143–151.
3. Zitzmann NU, Marinello CP. Fixed or removable implant-supported restorations in the edentulous maxilla: Literature review. *Pract Periodontics Aesthet Dent* 2000;12:599–608.
4. Taylor TD. Fixed implant rehabilitation for the edentulous maxilla. *Int J Oral Maxillofac Implants* 1991;6:329–337.
5. Brånemark PI, Svensson B, Van Steenberghe D. Ten-year survival rates of fixed prostheses on four or six implants ad modum Brånemark in full edentulism. *Clin Oral Implants Res* 1995;6:227–231.
6. Polido WD, Aghaloo T, Emmett TW, Taylor TD, Morton D. Number

- of implants placed for complete-arch fixed prostheses: A systematic review and meta-analysis. *Clin Oral Impl Res.* 2018 ; 29(Suppl. 16) : 154 – 183 .
7. Cannizzaro, G. , Loi, I., Viola, P., Ferri, V., Leone, M., Trullenque-Eriksson , A., & Esposito , M. (2016). Immediate loading of two (fixed- on- 2) versus three (fixed-on- 3) implants placed flapless supporting cross- arch fixed prostheses: One- year results from a randomized controlled trial . *European Journal of Oral Implantology* , 9 Suppl 1( 2 ), 143 – 153 .
8. Cannizzaro, G., Gastaldi , G., Gherlone , E. , Vinci , R., Loi , I., Trullenque-Eriksson , A. , & Esposito , M. ( 2017 ). Two or three machined vs roughened surface dental implants loaded immediately supporting total fixed prostheses: 1- year results from a randomized controlled trial. *European Journal of Oral Implantology* , 10 (3), 279 – 291 .
9. Oliva , J. , Oliva , X. , & Oliva , J. D. ( 2012 ). All- on- three delayed implant loading concept for the completely edentulous maxilla and mandible: A retrospective 5- year follow- up study . *International Journal of Oral & Maxillofacial Implants* , 27 ( 6 ), 1584 – 1592 .
10. Gallucci , G. O. , Avrampou , M. , Taylor , J. C. , Elpers , J. , Thalji , G. , & Cooper , L. F. ( 2016 ). Maxillary implant-supported fixed prosthesis: A survey of reviews and key variables for treatment planning . *International Journal of Oral & Maxillofacial Implants* , 31 ( Suppl ), s192 – s197.
11. Schliephake , H. , Neukam , F. W. , & Wichmann , M. ( 1997 ). Survival analysis of endosseous implants in bone grafts used for the treatment of severe alveolar ridge atrophy . *Journal of Oral & Maxillofacial Surgery* , 55 ( 11 ), 1227 – 1233 ; discussion 1233-1224. S0278-2391(97)90173-7
12. Beumer J III, Faulkner RF, Shah KC, Moy PK. Hanover Park. *Fundamentals of Implant Dentistry: Prosthodontic Principles.* Quintessence Publishing, 2015.
13. Lambert, F. E., Weber , H.-P., Susarla, S. M., Belser , U. C. , & Gallucci, G.O. (2009). Descriptive analysis of implant and prosthodontic survival rates with fixed implant- supported rehabilitations in the edentulous maxilla. *Journal of Periodontology* , 80 ( 8 ), 1220 – 1230. org/10.1902/jop.2009.090109
14. Papaspyridakos , P. , Mokti , M. , Chen , C.-J. , Benic , G. I., Gallucci , G. O., & Chronopoulos , V. ( 2014 ). Implant and prosthodontic survival rates with implant fixed complete dental prostheses in the edentulous mandible after at least 5 years: A systematic review . *Clinical Implant Dentistry & Related Research* , 16 ( 5 ), 705 – 717 . <https://doi.org/10.1111/cid.12036>.
15. Maló , P. , Rangert , B. , & Nobre , M. ( 2003 ). “All- on- four”

- immediatefunction concept with Brånemark system implants for completely edentulous mandibles: A retrospective clinical study . *Clinical Implant Dentistry & Related Research* , 5 ( Suppl 1 ), 2 – 9 . <https://doi.org/10.1111/j.1708-8208.2003.tb00010.x>
16. Maló , P. , Rangert , B. , & Nobre , M. ( 2005 ). All- on- 4 immediate- function concept with Brånemark system® implants for completely edentulous maxillae: A 1- year retrospective clinical study . *Clinical Implant Dentistry & Related Research* , 7 ( Suppl 1 ), S88 – S94 .
17. Alvaro Blasi, Aram D. Torosian, Somkiat Aimplee, Sung Bin Im, MDC, Amy M. Camba, Gerard J. Chiche. *Implant-Supported Zirconia Full-Mouth Rehabilitations: Key Factors*. QDT 2017, s155-s175.
18. Kois DE, Kois JC. Comprehensive risk-based diagnostically driven treatment planning: Developing sequentially generated treatment. *Dent Clin North Am* 2015;59:593–608.
19. Adrien Pollini, Jack Goldberg, Ricardo Mitrani, Dean Morton. *The Lip-Tooth-Ridge Classification: A Guidepost for Edentulous Maxillary Arches. Diagnosis, Risk Assessment, and Implant Treatment Indications*. *Int J Periodontics Restorative Dent*. 2017 Nov/Dec;37(6):835-841.
20. JAN D' HAESE, JOHAN A CKHURST, DANIEL W ISMEIJER, HUGO DE BRUYN & ALI TAHMASEB. Current state of the art of computer-guided implant surgery. *Periodontology* 2000, Vol. 73, 2017, 121–133.
21. Ozan O, Turkyilmaz I, Ersoy AE, McGlumphy EA, Rosenstiel SF. Clinical accuracy of 3 different types of computed tomography-derived stereolithographic surgical guides in implant placement. *J Oral Maxillofac Surg* 2009;67:394–401.
22. Morton D , Gallucci G , Lin W , et al. Group 2 ITI Consensus Report Prosthodontics and implant dentistry . *Clin Oral Impl Res* . 2018 ; 29(Suppl. 16) : 215 – 223 .
23. F. Müller, S. Barter. *ITI Treatment Guide, Vol 9 : Implant Therapy in the Geriatric Patient*. Quintessence Publishing 2017.
24. Mike A. Pikos and Saj Jivraj. *Guided Surgery: Treatment Planning and Technique*. © Springer International Publishing AG 2018
25. S. Jivraj (ed.), *Graftless Solutions for the Edentulous Patient*, BDJ. *Clinician's Guides*.
25. Jaafar Abduo. *Fit of CAD/CAM Implant Frameworks: A Comprehensive Review*. *Journal of Oral Implantology*. Vol. XL/No. Six/ 2014.
26. John B. Brunski. Biomechanical aspects of the optimal number of implants to carry a cross-arch full restoration. *Eur J Oral Implantol* 2014;7(Suppl2):S111- S131.
27. L., K., & B., R. (1997). Tilting of posterior implants for additional

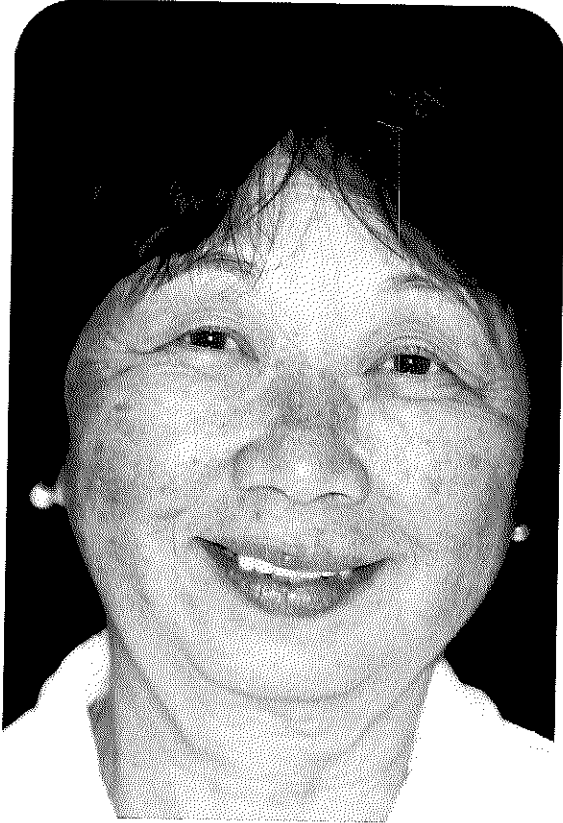support of bridge base.  
International Journal of Oral and  
Maxillofacial Surgery, 26, 38. doi:  
10.1016/s0901-5027(97)80958-7

28. Primo , B. T. , Mezzari , L. M. ,  
da Fontoura Frasca , L. C. ,  
Linderman , R., & Rivaldo , E. G.  
( 2018 ). Clinical and radiographic  
assessment of three implant-  
supported fixed- prosthesis  
rehabilitation of the edentulous  
mandible: Immediate versus  
delayed loading . International  
Journal of Oral & Maxillofacial  
Implants 33 ( 3 ), 653 – 660 .

29. Gallucci , G. O. , Doughtie , C.  
B. , Hwang , J. W. , Fiorellini , J.  
P. , & Weber , H.-P. ( 2009 ). Five-  
year results of fixed implant-  
supported rehabilitations  
with distal cantilevers for the  
edentulous mandible . Clinical Oral  
Implants Research , 20 ( 6 ), 601 –  
607 .

**Anexo.**

**Antes**



**Después.**

