

NOMBRE: ALEJANDRA PATRICIA CAMACHO
OSORNIO

ESPECIALIDAD: CIRUGIA MAXILOFACIAL

TELÉFONO: 427 277 8859 / 5532107220

CORREO ELECTRÓNICO: paty_caos@Hotmail.com

FORMA DE TITULACIÓN: ARTÍCULO



NÚMERO DE CVU: 1009936

GENERACIÓN: 2009-2013



CIRUGIA MAXILOFACIAL
H. DE ESPECIALIDADES
C. M. LA "RAZA"

Vo. Bo. Asesor: CMF ERIKA JAZMIN VALLEJO BRAVO

Dra. Erika Jazmín Vallejo Bravo
JEFA DEL DEPTO. CLÍNICO DE
CIRUGÍA MAXILOFACIAL
MAT. 99363062

Vo Bo

TRATAMIENTO DE AMELOBLASTOMA. REPORTE DE UN CASO CLINICO Y REVISIÓN DE LA LITERATURA

Camacho Osornio Alejandra Patricia* Erika Jazmín Vallejo Bravo**

*Alumno egresado de la especialidad de Cirugía Maxilofacial del Centro Médico Nacional La Raza.

**Jefe del servicio de Cirugía Maxilofacial del Centro Médico Nacional La Raza. Hospital de Especialidades

RESUMEN.

El ameloblastoma es un tumor benigno de crecimiento lento, localmente agresivo, se presenta en la mayoría de los casos en la mandíbula, su sintomatología es un aumento de volumen poco doloroso en el sitio del ángulo y rama ascendente de manera más frecuente; el pico de incidencia más común es en la tercera y cuarta década de la vida, tiene varias características clínicas, radiológicas e histopatológicas que deben ser incluídas en el diagnóstico diferencial, la biopsia es esencial en la valoración previa al tratamiento, la planeación preoperatoria debe realizarse acorde a las características de la neoplasia, lo cual ayuda a disminuir el riesgo de recidiva, ya que debido a su naturaleza, el ameloblastoma tiene alta recurrencia. Se presenta un caso de ameloblastoma en cuerpo, ángulo y rama mandibular tratado con resección mandibular en bloque y reconstrucción con placa de titanio 2.4. El cual ha evolucionado satisfactoriamente y sin presencia de recidiva durante el periodo de seguimiento.

Palabras clave: Ameloblastoma, Mandíbula, Tratamiento, Reconstrucción.

Summary.

The ameloblastoma is a benign tumor of slow growth, locally aggressive, it occurs in the majority of the cases in the jaw, the symptomatology is a bit painful volume increase in the angle and ascending ramus of frequently, the incidence is higher in the third and fourth decade, it has several clinical, radiological and histopathological features, which must be included in the differential diagnosis, biopsy is required in the assessment prior to treatment, the preoperative planning must be carried out according to the characteristics of the neoplasm, which helps reduce the rate of recurrence, since due to its nature the ameloblastoma has high recurrence.

Is presented a case of ameloblastoma in the body, angle and mandibular ascending ramus treated with block mandibular resection and reconstruction with 2.4 titanium plate. Which has evolved satisfactorily and without recurrence during the follow-up period.

Key words: Ameloblastoma, Mandible, Treatment, Reconstruction.

INTRODUCCIÓN.

Etimológicamente el Ameloblastoma se deriva de la palabra antigua

inglesa "enamel" que significa esmalte y de la palabra griega "blastos" que significa germen. El ameloblastoma fue originalmente

descrito por Cusack en 1827¹ y subsecuentemente por Broca en 1868², posteriormente Falkson completó la primera descripción histológica detallada en 1879³. En 1885 Malassez lo llamo "Adamantinoma",⁴ término que posteriormente ha sido abandonado. Ivy y Churchill en 1930 renombraron al Ameloblastoma término que es utilizado para la denominación actual de este tumor.⁵

La organización mundial de la salud ha clasificado al ameloblastoma como un tumor benigno formado por epitelio odontogénico con estroma fibroso maduro sin ectomesénquima.^{6,7}

Se origina del epitelio involucrado en la formación del diente, de la lámina dental, del órgano del esmalte, de restos de las células epiteliales de Malassez, del epitelio reducido del esmalte y del revestimiento de quistes odontogénicos.^{8,9}

Es una de las neoplasias odontogénicas benignas más comunes que afectan maxilar y mandíbula, con un comportamiento agresivo y alta tasa de recurrencia.¹⁰

Se presenta en una proporción maxilo-mandibular de 5:1, con predominio en mandíbula^{11,12}, la mayoría de los casos son reportados en la región posterior de la mandíbula (80%)^{13,14}. Se puede presentar a cualquier edad, con pico de incidencia en adultos entre la tercera y cuarta década de la vida¹⁵, con igual predilección de sexo¹⁶, también se presenta en algunos casos en niños.¹⁷

Los ameloblastomas son comúnmente asintomáticos y son frecuentemente detectados durante la valoración de una radiografía panorámica de rutina, el aumento de volumen asintomático de la

mandíbula es la presentación clínica usual¹⁸. El diagnóstico generalmente es realizado a través de una combinación de valoraciones de imagen (rayos x, tomografía computarizada) y biopsia para determinar el tipo histológico.^{11,18}

El tratamiento de los ameloblastomas es quirúrgico¹⁹ y las modalidades van desde tratamientos conservadores a tratamientos radicales¹⁰, cada tipo tiene un desarrollo clínico distinto y requiere de diferentes formas de tratamiento¹⁰, debido a la forma de presentación clínica se puede presentar en su variante tipo uniuquístico, sólido o multiquístico, tipo extra óseo (periférico) o ameloblastoma metastásico²⁰, tiene un alto grado de recidiva si no es excidido adecuadamente.²¹

CASO CLÍNICO.

Se trata de paciente femenino de 27 años de edad, mestiza, que acude a consulta por presentar aumento de volumen en región mandibular. Al interrogatorio directo, niega antecedentes de importancia para su padecimiento actual. El cual lo inicia hace 7 años aproximadamente con movilidad de órganos dentales por lo que acude a dentista quien detecta un probable quiste y es intervenida por cirujano general el cual realiza curetaje de la zona.

La paciente notó que el crecimiento continuó pero por miedo no quería recibir tratamiento. Hasta que empezó a presentar asimetría facial por lo que acude a valoración. Intraoralmente se observa aumento de volumen detrás de zona de segundo premolar con zona de ulceración en reborde alveolar cuenta con radiografía panorámica en donde

se observa zona radiomixta en rama y cuerpo mandibular izquierdos con rizoclasia en segundo premolar. Fig 1 y 2.

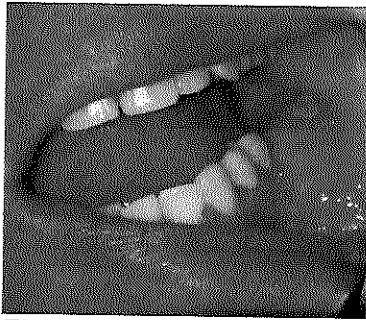


Fig. 1

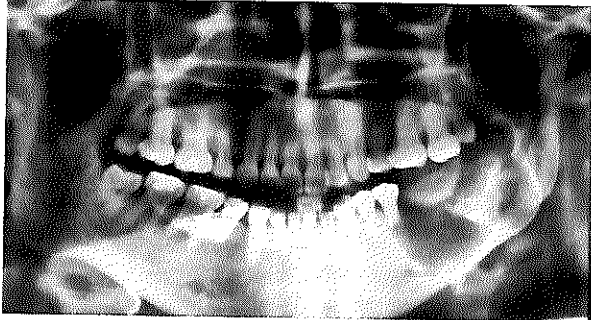


Fig. 2

Se realiza toma de biopsia incisional obteniendo el siguiente resultado: Especimen esta formado por epitelio ameloblastico de aspecto folicular, el tejido conectivo laxo mucoide con infiltrado inflamatorio mixto leve difuso, el epitelio superficial es escamoso estratificado paraqueratinizado con solución de continuidad y como conclusión ameloblastoma folicular. Fig 3

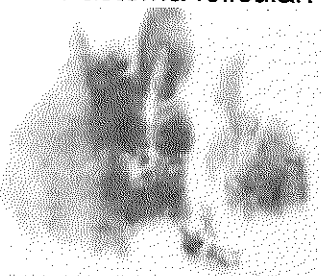
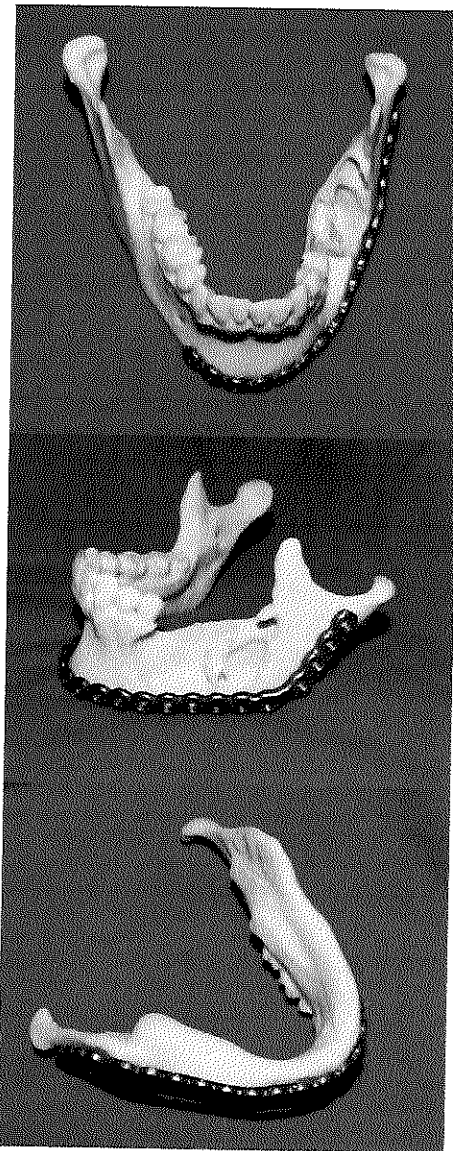


fig 3

Tratamiento

Mediante un modelo estereolitográfico se realiza contorneado de placa de reconstrucción fig 4, 5 y 6



figuras 4,5 y6

Se procede a realizar resección en bloque con márgenes de tejido sano de 1 cm, en la zona anterior hasta zona de canino y en la zona posterior se preservó el cóndilo y parte de la

rama ascendente libre de lesión; colocando placa de reconstrucción 2.4.

La ventaja de la preservación del cóndilo y colocación de placa de reconstrucción es permitir la adecuada y equilibrada apertura oral y masticación, simetría y contorno facial adecuados, así como devolver la oclusión. Fig 7,8 y 9

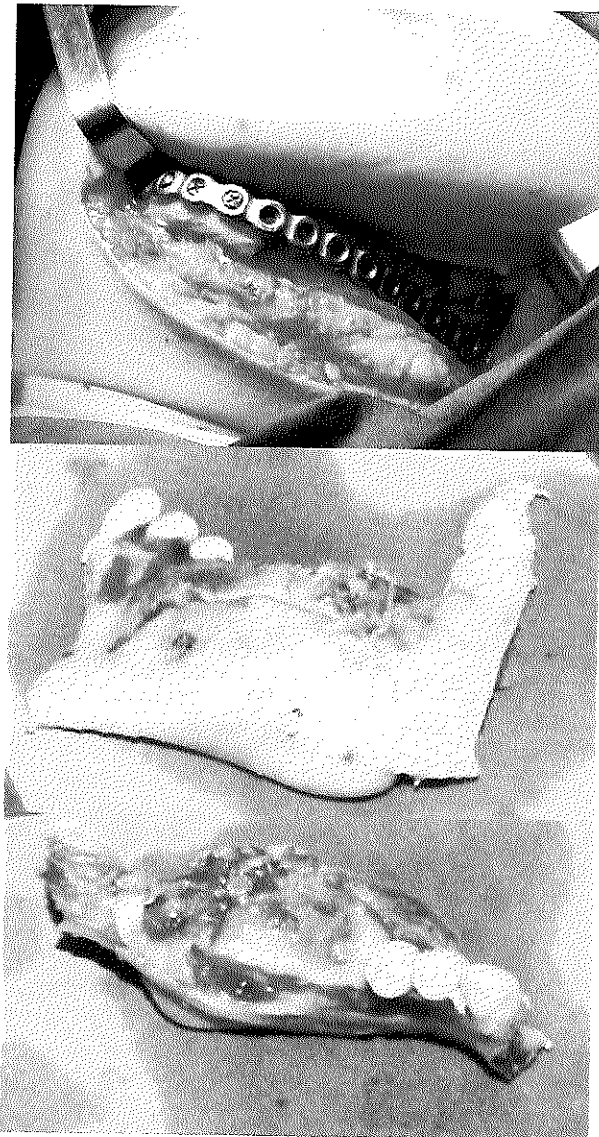


fig 7,8 y 9

Se envía pieza quirúrgica a estudio histopatológico con resultado definitivo de epitelio ameloblástico de distribución plexiforme y áreas desmoplásicas, en un estroma de tejido conectivo fibroso denso y laxo, espículas óseas vitales y hueso cortical, bien vascularizado como conclusión: ameloblastoma plexiforme. Cabe mencionar que en la biopsia incisional el diagnóstico fue "Ameloblastoma Folicular". Sin embargo el patrón histológico predominante al retirar completamente la lesión concluyó: "Ameloblastoma plexiforme". Fig 10

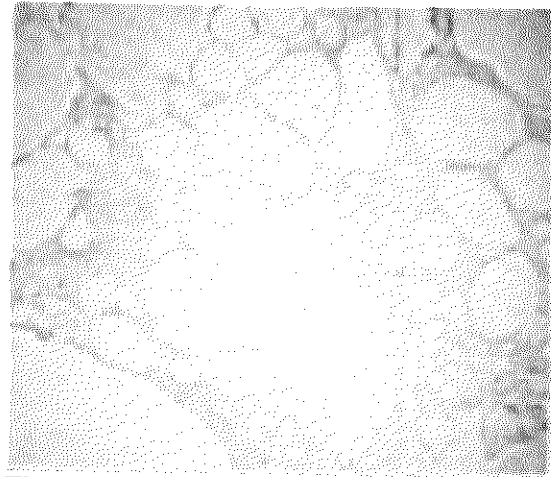


Fig 10

Se realizó seguimiento de la paciente con controles radiográficos, en los cuales no existe evidencia de recidiva, actualmente se tiene un control a 6 años a partir de haberse realizado el diagnóstico y tratamiento. Fig 11,12,13 y 14

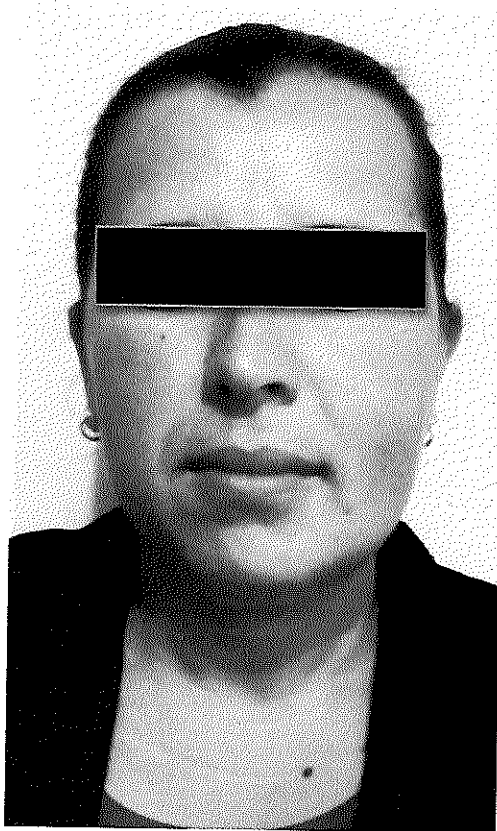

Fig. 11

DISCUSIÓN.

El ameloblastoma pertenece a un grupo de tumores odontogénicos benignos y localmente agresivos de los maxilares. Ledesma y Montes han informado que el 63% de los ameloblastomas en las poblaciones mexicanas y guatemaltecas fueron unikuísticos.²²

CLASIFICACIÓN.

Clínicamente los ameloblastomas son comúnmente clasificados en 4 tipos:

1. El tipo periférico o extra óseo.
Localizado en encía
2. Ameloblastoma unikuístico.
 - 1.- Simple luminal (lesión quística unilocular con membrana epitelial mostrando características de un ameloblastoma).

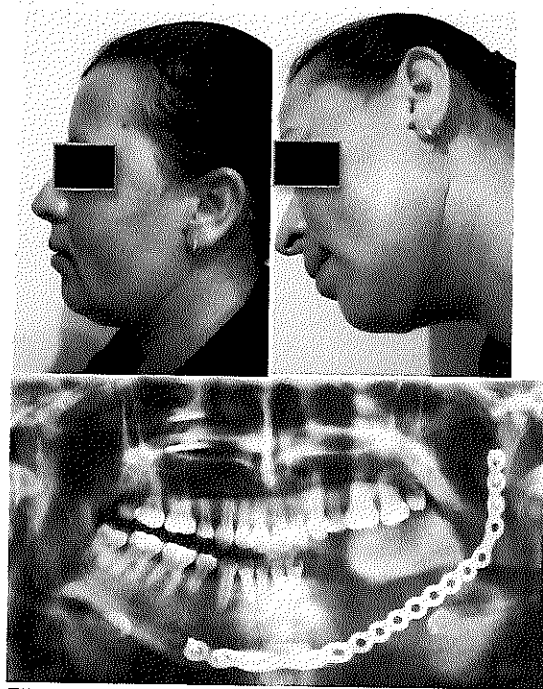


Fig.12, 13 y 14

2.-Tipo Intraluminal (lesión quística comprometiéndolo nódulos de tumor intraluminales y epitelio odontogénico con un patrón plexiforme).

3.- Tipo mural (intramural) con presencia de islas del tumor en epitelio ameloblastomoso en las paredes del quiste.^{15,23}

3. Ameloblastoma convencional, llamado solido/multiquístico el cual es radiológicamente caracterizado por presentar una radio-lucidez multilocular.

Histológicamente:

- Folicular
- Plexiforme
- Acantomatoso
- Granular
- Basal
- Desmoplásico

4. Ameloblastoma metastásico²⁰.

El ameloblastoma uniuíquístico frecuentemente presenta una lesión unilocular, microscópicamente tiene una naturaleza quística y responde mejor a un tratamiento conservador, este es observado más comúnmente en pacientes jóvenes.²⁴

Los ameloblastomas uniuíquísticos aparecen con una radio-lucidez alrededor de la corona de un tercer molar sin erupcionar, lo cual puede simular un quiste dentigero.²⁵

El tumor tiene marcada predilección por la mandíbula, siendo el sitio más común la región de cuerpo-ángulo-rama ascendente.¹⁷

Es usualmente asintomático en el estadio temprano, pero más tarde puede causar dolor, pérdida de órganos dentarios, mal-oclusión o abultamiento en los maxilares.²⁴

El diagnóstico generalmente es realizado a través de una combinación de estudios de imagen (rayos x, tomografía computarizada) y toma de biopsia para determinar el tipo histológico¹⁸, en un estudio de rayos X, el tumor muestra una imagen osteolítica uni o multilocular rodeada por un margen radio-opaco, frecuentemente con expansión de la cortical ósea, con la posibilidad de reabsorción en la raíz y con asociación ocasional con un diente impactado.²⁵

La tomografía revela más claramente una arquitectura interna con múltiples septos curvados que simulan burbujas de jabón o panal de abejas, apariencia que es reconocida en los patrones multiuíquísticos,¹⁸ así como también en lesiones de características similares a tumores odontogénicos y no odontogénicos

por ejemplo el tumor odontogénico epitelial calcificante, mixoma odontogénico, fibroma osificante y otras lesiones fibro-óseas y de células gigantes. Estas lesiones deben ser consideradas en el diagnóstico diferencial.²⁶

El ameloblastoma uniuíquístico tiene patrón similar al quiste dentigero: un incremento de foco de calcificación en la periferia de la lesión.

El diagnóstico de un ameloblastoma uniuíquístico es valorable en la planeación del tratamiento quirúrgico, los hallazgos quirúrgicos encontrados en un ameloblastoma uniuíquístico pueden sugerir que la lesión en cuestión es un quiste y el diagnóstico final de ameloblastoma es hecho solamente después del examen microscópico del espécimen.

ALTERNATIVAS DE TRATAMIENTO

Debido a la naturaleza benigna y al crecimiento lento, muchos cirujanos creen que el tratamiento del ameloblastoma debe ser inicialmente conservador y realizar cirugía radical solamente cuando se presenta recurrencia.²¹

Los tratamientos son clasificados como conservadores o radicales, los tratamientos conservadores incluyen enucleación²⁷, curetaje, enucleación con osteotomía periférica, enucleación con terapia adyuvante como es la crioterapia o solución de Carnoy²⁸ y la marsupialización más enucleación.²⁹

El tratamiento radical incluye la resección ósea, en la mandíbula puede ser a través de resección segmentaria, resección en bloque, o hemimandibulectomía + colocación de placa de reconstrucción, o con

colocación de injertos óseos.¹² En los ameloblastomas que se presentan en el maxilar el tratamiento comprende la maxilectomía, que a su vez puede ser parcial o total basada en la extensión de la lesión.³⁰

Almeida y cols. ubicaron que los tumores con apariencia radiográfica multiquística tenían una mayor índice de recurrencia en comparación con los de apariencia uniuística y que los pacientes con sola expansión ósea sin ruptura de la cortical tenían menor índice de recurrencia en comparación con los que tenían ruptura cortical.³¹

La marsupialización es una técnica conocida desde 1671, cuando Lean Scultet la describió para cambiar la presión que causaban los tumores líquidos. Consiste en una técnica bajo anestesia local en la que los fragmentos de la mucosa y la capsula quística son removidos y permanecen con una sutura alrededor de una ventana quirúrgica para mantener la comunicación entre el lumen y la cavidad oral.^{24,29} La descompresión del contenido interno por la marsupialización promueve la remodelación del hueso y la osteogénesis.³² El objetivo de la marsupialización es reducir el tamaño de los tumores así que la cirugía requerida es menos extensa. La enucleación- curetaje parece ser el tratamiento de elección en pacientes jóvenes que presentan la variante de Ameloblastoma Uniuístico.³³

El uso de la solución de Carnoy fue inicialmente propuesto por Stoeltinga y Bronkhors en 1988,²⁸ la solución de Carnoy ha mostrado penetrar en el hueso a una profundidad de 1.5 mm.

El tratamiento de la enucleación y osteotomía periférica con una fresa rotatoria removiendo aproximadamente 2 mm de hueso es otra opción de tratamiento con la que se obtienen bajos porcentajes de recidiva.

El tratamiento del ameloblastoma multiquístico debe consistir en la resección ósea con un adecuado margen de seguridad. En la resección marginal se elimina parte del hueso manteniendo la continuidad del mismo y mantiene la integridad biomecánica de la mandíbula.³⁴

Otra elección de tratamiento es la resección y reconstrucción con injerto. Los injertos tienen desventajas como el alto porcentaje de reabsorción ósea y la dehiscencia de la herida que pueden conducir a la pérdida del mismo.

Se han reportado casos donde se realiza la resección con reconstrucción con injerto de peroné y colgajo libre sin embargo en este caso también se ha presentado recidiva.¹²

La cresta iliaca es usada comúnmente como donadora, sin embargo la reconstrucción de defectos óseos extensos en el área maxilofacial sigue siendo un reto.³⁵

Teniendo en cuenta que en este caso no es viable un tratamiento conservador se decide realizar resección en bloque seguida de reconstrucción primaria con placa de titanio.

Las placas de reconstrucción son usadas para estabilizar los

segmentos óseos especialmente en las mandibulectomías segmentarias, mejorando el contorno facial después de la resección. El sistema de placas de reconstrucción utilizado favorece la distribución de fuerzas en el material de fijación, dando mayor resistencia a la mandíbula.

La reconstrucción de los defectos mandibulares después de la resección son un reto debido a los problemas asociados de función y estética, la intención de la cirugía de reconstrucción mandibular es lograr la funcionalidad máxima posible, lo cual significa la restauración de la función masticatoria y el habla con un buen resultado estético.¹⁴

Los tratamientos aún permanecen controversiales dado que el tumor tiene un alto grado de recidiva si no se excide adecuadamente. Con un tratamiento conservador 55-90% de los casos recidivan, mientras que el rango de recidiva con tratamientos radicales el promedio de recurrencia es más bajo: de 15 a 25%, en los últimos casos las experiencias de los pacientes presentan seria discapacidad estética y funcional así como necesidad de reconstrucción.¹²

La excisión quirúrgica radical es el tratamiento más apropiada para la recidiva del ameloblastoma.¹⁰

La organización mundial de la salud ha clasificado a los ameloblastomas basándose en la clínica, histología y los hallazgos radiográficos, cada tipo tiene un distinto desarrollo clínico y requiere distintas formas de tratamiento, factores a considerar son edad, localización, tipo histológico,

desarrollo socioeconómico y psicosocial.

De acuerdo a la elección del tratamiento, enfatizamos acerca del seguimiento postoperatorio tan largo como sea posible, con radiografías cada 6 meses en los primeros 5 años y cada año hasta cumplir 10 años, después de los 10 años el paciente debe estar bajo radiografías cada 3 años tanto como sea posible, y utilizar la TC cuando se sospeche de recurrencia.³¹

CONCLUSIONES.

El tratamiento del ameloblastoma sigue siendo controversial, las modalidades de tratamiento, como marsupialización, enucleación, curetaje + la osteotomía periférica, curetaje y aplicación de nitrógeno o solución de carnoy y, la resección en bloque son otras alternativas de tratamiento sin embargo nosotros dejamos estas alternativas de tratamiento para ameloblastomas de menor dimensión y elegimos la resección en bloque debido a las características clínicas, radiológicas e histopatológicas que presentaba. Ya que es una opción de tratamiento para los grandes ameloblastomas que causan deformidad y pérdida de la función, debido a la naturaleza del tumor, en este caso está indicado un tratamiento radical e invasivo, colocando posteriormente una placa de reconstrucción para devolver la función y mantener la calidad de vida de la paciente; obteniendo un buen resultado. Hasta el momento no se ha presentado recidiva, siendo la resección en bloque un tratamiento efectivo y con un riesgo bajo de recidiva.

BIBLIOGRAFÍA.

1. Cusack JW. Report of the amputation of the lower jaw. Dublin Hosp Rec 1827; (4): 1-38.
2. Reichart PA, Phillipsen HP, eds: Odontogenic tumors and allied lesions. London: Quintessence Publishing Co Ltd 2004
3. Lucas RB. Pathology of tumours of the oral tissues. 4th edn. Edinburgh: Churchill Livingstone, 1984:31-59.
4. Malassez L. Sur Le Role de s desbris epitheliaux papdentaires. Arc Physil Norm Pathol. 1855 ;(5) 309-340, (6):379-349.
5. Ivey RH, Churchill HR. The need of a standardized surgical and pathological classification of tumors and anomalies of dental origin. Am Assoc Dent Sch Trans. 1930;7:240
6. Wright JM, Vered M. Update from the 4th Edition of the World Health Organization Classification of Head and Neck Tumours: Odontogenic and Maxillofacial Bone Tumours. Springer Science +Business MEDIA NEW YORK 2017.
7. Gupta S, Sexana S, Bhagwat S, Aggarwal P, Gupta PK. Clinocopathological characteristics of ameloblastomas in Western Uttar Pradesh population : An institutional study. Indian J Cancer. 2015; 52(1): 57-60
8. Paikkatt VJ, Sreedharan S, Kannan VP, Unicystic ameloblastoma of the maxilla: a case report. J Indian Soc Pedod Prev Dent 2007; (25):16-10.
9. Seintou A, Martinelli-Klây C.P, Lombardi T. Unicystic ameloblastoma in children: systematic features and treatment outcomes. Int J Oral Maxillofac Surg 2014 ; (43):405-412.
10. Chaîne A, Pitak-ARNNOP P, Dhanuthai K. Ruhin-Poncet B. A treatment algorithm for managing giant mandibular ameloblastoma: 5- years of experiences in a Paris University Hospital. Eur J Surg Oncol 2009; (35):999-1005.
11. Kim SG, Jang HS. Ameloblastoma: a clinical, radiographic, and Histopatologic analysis of 71 cases. Oral Surg Oral Med Oral Pathol Oral Radiol Endod 1991; (6): 649-653.
12. Basat. S.O., C.Orman C., Aksan T, Üsetin I. Recurrent Ameloblastoma in the Free Fibula Flap: Review of Literature and an Unusual Case Report. J Maxillofac Oral Surg 2015; 14(3): 821-825.
13. Carlson ER, Marx RE. The ameloblastoma: Primary, curative surgical management. J Oral Maxillofac Surg 2006; (64):484-494.
14. Oliveira M.T.F, Rocha F.S, Rodrigues A.R, Zanetta-Barbosa D. The approach of ameloblastoma of the mandible: a case treated by hyperbaric oxygen therapy and bone graft reconstruction. 2013 ;(17):311-314.

15. Reichart PA, Philipsen HP, Sonner S. Ameloblastoma. Biological profile of 3677 cases. *Eur J cancer B Oral Oncol* 31B 1995; (2): 86-99.
16. Chauhan DS, Guruprasad Y, Plexiform ameloblastoma of the mandible. *J clin Imaging Sci* 2011;(1):61.
17. Bansal S, Desai R.S, Shirsat P, Prasad P, Karjodkar F, Andrade N. The occurrence and pattern of ameloblastoma in children and adolescents: an Indian Institutional Study of 41 years and review of the literature. *Int J Oral Maxillofac Surg* 2015;(44):725-731.
18. Apajalahti S, Keltj e J., Kontio R, Hastr m J. Imaging characteristics of ameloblastomas and diagnostic value of computed tomography and magnetic resonance imaging in a series of 26 patients. *Oral Surg Oral Med Oral Pathol Oral Radiol Endod* 2015;(120): e118-e-130.
19. Valls A, Montan  E, Besc s C, Saez M, Munill M, Alberola M. Manejo quir rgico del ameloblastoma. *Rev Esp Cirug Oral y Maxilofac* vol. 34 no. 3 Barcelona jul/sep 2012
20. WHO classification of Head and Neck Tumours. Lyon: IARC Press; 2017p.218-9.
21. Au SW, Li KY, Choi WS, Su YX. Risk factors for recurrence of ameloblastoma: a long-term follow-up retrospective study. *Int. J. Oral Maxillofac. Surg.* 2019
22. Ledesma-Montes et al. Ameloblastomas: a regional Latin-American multicentric study. *Oral Diseases* (2007) 13, 303-307.
23. Robinson L, Martinez MG. Unicystic ameloblastoma: a prognostically distinct entity. *Cancer*. 1977;40:2278-85.
24. D az D, Sarracent Y, Guerra O, Mart nez N. Ameloblastoma. Revisi n de la literatura. *Rev haban cienc m d* vol 13 no.6 La Habana nov/dic 2014
25. Stanley, H. R., & Diehl, D. L. (1965). Ameloblastoma potential of follicular cysts. *Oral Surgery, Oral Medicine, Oral Pathology*, 20(2), 260–268.
26. Arak M.i, Matsumoto N. Honda K. Ishii T, Oki H. Yonehara Y. Komiyama K. Ameloblastoma, desmoplastic type, a case report with characteristic radiological presentation. *Oral Radiol* 2012; (28):7-73.
27. Pogrel MA, Montes DM, Is there a role for enucleation in the management of ameloblastoma. *Int J Oral Maxillofac Surg* 2009;(38): 807-12.
28. Lee, P. K., Samman, N., & Ng, I. O. (2004). Unicystic ameloblastoma—use of Carnoy's solution after enucleation. *International Journal of Oral and Maxillofacial Surgery*, 33(3), 263–267.
29. De Paulo LFB, Oliveira MTF, Rodrigues AR, Zanetta-Barbosa D. Treatment of an extensive unicystic ameloblastoma in a 7 year old child: the best approach. *British J Oral Maxillofac Surg* 2015;(53): 292-294.

30. Iordanidis S, Makos Ch, Dimitrakopoulos J, Kariki H. Ameloblastoma of the maxilla. Case report. Australian Dental Journal 1999;44(1):51-55
31. Almeida R de AC et al. Recurrence rate following treatment for primary multicystic ameloblastoma: systematic review and meta-analysis. Int J. Oral Maxillofac. Surg. 2016; 45; 359-367.
32. Lau SL, Samman N. Recurrence related to treatment modalities of unicystic ameloblastoma a systematic review. Int J Oral Maxillofac Surg 2006;(35):681-90.
33. Neelam N. Andrae. Shweta P. Shetye. Tejas S Mhatre. Trends in pediatric Ameloblastoma and its management a 15 year Indian Experience. J Oral Maxillofac Surg 2013; 12(1):60-67.
34. Bataineh AB. Effect of preservation of the inferior and posterior borders on recurrence of ameloblastomas of mandible. Oral Surg Oral Pathol Oral Med Oral Pathol Oral Radiol Endod 2000; (90):155-63.
35. Pogrel MA, Podlesh S, Anthony JP, Alexander J. A comparison of vascularized and non vascularized bone grafts for reconstruction of mandibular continuity defects. J Oral Maxillofac Surg 1997;(55):1200-1206.