



**UNIVERSIDAD NACIONAL AUTÓNOMA DE  
MÉXICO**

---

---



**FACULTAD DE ODONTOLOGÍA**

Rehabilitación protésica orbitofacial: Casos

**CASO CLÍNICO**

QUE PARA OBTENER EL GRADO DE

**ESPECIALISTA EN PRÓTESIS MAXILOFACIAL**

P R E S E N T A:

GABRIELA SEAMANDURAS RAMÍREZ

TUTOR: Esp. MARÍA DE LOURDES MENDOZA UGALDE

ASESOR: Esp. RENÉ JIMÉNEZ CASTILLO  
Esp. VICENTE GONZÁLEZ CARDÍN

MÉXICO, Cd. Mx.

2019

## **Rehabilitación protésica orbitofacial: Serie de casos**

C.D. Gabriela Seamanduras Ramírez\*, C.D.E María de Lourdes Mendoza Ugalde\*\*,  
C.D.E René Jiménez Castillo\*\*\* C.D.E. Vicente González Cardín\*\*\*\*

### **RESUMEN**

**Introducción:** La exenteración orbitaria (EO) es un procedimiento radical que consiste en la eliminación del contenido de la órbita, incluyendo la periórbita. Las alternativas de reconstrucción quirúrgica son numerosas pero pobres y desfigurantes. La etiología más común para realizar EO es el cáncer. El carcinoma epidermoide cutáneo (CEC) es la segunda neoplasia cutánea maligna más frecuente en México y las heridas relacionadas a explosivos son una de las causas más comunes de la pérdida de globo ocular y/u órbita.

**Objetivo:** Presentar casos clínicos de pacientes con defectos orbitofaciales atendidos en las clínicas de Prótesis Maxilofacial de la División de Estudios de Posgrado e Investigación de la Universidad Nacional Autónoma de México y en el Instituto Nacional de Cancerología del 2017-2019. **Casos clínicos:** Se presentan casos diferentes de defectos orbitofaciales y sus retos para la rehabilitación protésica, los cuales fueron rehabilitados con prótesis oculares hechas de metil-metacrilato individualizadas y con silicón para la caracterización orbitaria retenidas químicamente con adhesivo. **Conclusiones:** Los párpados y la región periorbital son centrales a la percepción de la belleza facial. El realizar estas prótesis fue un reto tanto ortopédico como estético ya que no presentaban las características ideales que hacen que una prótesis ocular se vea natural en el paciente. Cada caso es único e irreplicable, es indispensable agotar todas las opciones y posibilidades existentes, tanto quirúrgicas como protésicas para brindar a cada paciente la mejor rehabilitación posible.

**Palabras clave:** Prótesis Orbitofacial. Cáncer de piel no melanoma. Trauma. Rehabilitación orbitofacial. Exenteración.

### **INTRODUCCIÓN**

Para el cirujano oftalmólogo u oculoplástico, la exenteración del contenido orbitario tal vez sea el procedimiento quirúrgico más complicado de asumir, por las alteraciones resultantes, tanto físicas como psicológicas para el paciente. La exenteración orbitaria (EO) es un procedimiento radical que consiste en la eliminación del contenido de la órbita, incluyendo la periórbita. Se reserva para el tratamiento de afecciones malignas que amenazan la vida del paciente o las condiciones progresivas refractarias a otros tratamientos, que provienen de la órbita, senos paranasales o piel periorcular. Menos frecuente, la EO puede realizarse de forma paliativa en deformidades severas, dolor y en ocasiones ante enfermedades no malignas. <sup>1</sup>

La primera EO fue descrita por George Bartisch en el año 1583, realizada con conservación de párpados y resección del resto del tejido orbitario. Se han utilizado

---

\*ALUMNA PRÓTESIS MAXILOFACIAL UNAM \*\* PROFESORA DE PRÓTESIS MAXILOFACIAL EN POSGRADO ODONTOLOGÍA UNAM\*\*\*  
COORDINADOR Y PROFESOR DE PRÓTESIS MAXILOFACIAL EN POSGRADO ODONTOLOGÍA UNAM \*\*\*\*PROFESOR DE PRÓTESIS  
MAXILOFACIAL EN POSGRADO ODONTOLOGÍA UNAM Y EN INSTITUTO NACIONAL DE CANCEROLOGÍA

múltiples variantes de la técnica quirúrgica a realizar. Resulta en la resección total o subtotal del contenido orbitario y/o la conservación de algunas estructuras como los párpados y la conjuntiva, dependientes de la localización, la extensión, la infiltración y el grado de malignidad del proceso tumoral. <sup>2</sup>

Además de ser una técnica radical, las alternativas de reconstrucción son numerosas pero pobres y desfigurantes. Para conseguir resultados satisfactorios desde el punto de vista oncológico, tanto funcional como estético, el cirujano debe poner en práctica las técnicas que mejor domine y considerando favorecer los resultados protésicos.

La pérdida del globo ocular y sus anexos puede ser por defectos congénitos, lesiones traumáticas, accidentes en automóvil, lesiones por armas de fuego, infecciones o tumores malignos. Las heridas relacionadas a explosivos son una de las causas más comunes de la pérdida de globo ocular según el Sistema Nacional de Trauma Ocular de los Estados Unidos. Dicha pérdida generalmente provoca problemas físicos, psicológicos y emocionales significativos. <sup>2,3</sup>

Mientras que una enucleación ocular exitosa preserva la función vital del párpado manteniendo la simetría adecuada y proporciones estéticas, con la exenteración orbitaria no obtenemos estos resultados, haciendo la rehabilitación protésica un problema fundamental, especialmente en los jóvenes. <sup>2,4</sup>

La etiología más común para realizar EO es el cáncer. El cáncer de piel (Ca. basocelular) ha mostrado un incremento paulatino a nivel mundial, con 72% de los casos en México, mientras que el Carcinoma epidermoide cutáneo (CEC) es la segunda neoplasia cutánea maligna más frecuente con un 17% y su incidencia ha ido en aumento en las últimas décadas con predominio de 2.1:1 en la relación hombre: mujer. <sup>5-7</sup>

La mayoría de los tumores van a ser tratados mediante resección quirúrgica y alrededor de un 5% van a presentar metástasis locales y a distancia. Esta proporción será mayor en algunos CEC que presenten determinados factores denominados de alto riesgo como: tamaño tumoral (mayor de 2 cm), profundidad de invasión (superior a 2 mm), nivel de Clark (IV o superior), invasión perineural, invasión linfovascular, el grado de diferenciación (tumores pobremente diferenciados), tipo histológico (desmoplásico, adenoescamoso), enfermedad de Bowen invasiva o el CEC que aparece sobre un proceso inflamatorio crónico, inmunosupresión, infección por el virus del papiloma humano (VPH), localización en zonas de alto riesgo (pabellón auricular, mucosa labial), expresión de ciertos genes tumorales, o una inadecuada resección del tumor. La séptima y última clasificación TNM de la American Joint Committee on Cancer (AJCC) ha incluido algunos de estos factores de riesgo obteniendo de esta forma un mejor estadiaje. <sup>6</sup>

Así, el carcinoma epidermoide es un tumor maligno de las células queratinizantes de la epidermis y sus anexos; afecta a la piel y a las mucosas que tienen epitelio escamoso estratificado y capacidad de queratinizar, también es llamado espinocelular o carcinoma de células escamosas. Respecto a su fisiopatología, existen múltiples factores que confluyen y coinciden para iniciar el proceso carcinogénico pleno, como: la radiación

ultravioleta con su capacidad para generar mutaciones específicas en el ADN y especies reactivas de oxígeno, las alteraciones en la regulación de la proteína p53, las anomalías en la función del gen RAS (por definición del Instituto Nacional del Cáncer en Estados Unidos, es la familia de genes que elaboran proteínas que participan en las vías de señalización celular que controlan la multiplicación y destrucción de las células, incluyen KRAS, HRAS y NRAS), así como el papel fundamental de las propiedades oncogénicas del virus del papiloma humano, la inmunosupresión y la acción de los carcinogénicos físicos y químicos, los trastornos inflamatorios y reparativos crónicos en la piel, la angiogénesis tumoral y sus moléculas reguladoras, junto a la expresión alterada del receptor para el factor de crecimiento epidérmico.<sup>8</sup>

El carcinoma epidermoide no es considerado una amenaza para la vida de los pacientes ya que su índice de metástasis y por consiguiente muerte es bajo, pero representa gran impacto económico en los servicios de salud y días laborables perdidos debido al tratamiento y seguimiento necesario. También hay una afectación psicológica que involucra la autoestima del paciente ante posible extensión a lugares visibles de la cara.<sup>8,9</sup>

En la mayoría de los casos, la reconstrucción quirúrgica por sí sola no es suficiente, por lo que una rehabilitación protésica planeada multidisciplinariamente es la mejor opción. La prótesis orbitaria debe ser indiscernible del tejido natural circundante; así como la selección correcta del material y los elementos retentivos protésicos.<sup>1,10</sup>

En ocasiones especiales la rehabilitación protésica se vuelve más compleja y se opta por combinar una prótesis ocular con extensión facial (párpado) como se verá en el caso clínico 1, logrando el contacto íntimo de la prótesis ocular a la cavidad previniendo el acúmulo de secreciones y residuos por contaminación ambiental en el interior y por debajo de la prótesis, junto a la extensión facial que aportará mayor estética, de ahí la importancia de mostrarlo en este trabajo.<sup>4</sup>

Así, las prótesis orbitofaciales son el tratamiento más común en el paciente exenterado al ser dispositivos artificiales que reemplazan la ausencia del globo ocular y tejidos anexos; teniendo como problema principal la ausencia de movilidad ocular y parpadeo, también la fijación de la prótesis al área del defecto haciendo necesario el uso de aditamentos como la montura de los lentes para tener mejor estabilidad, retención, soporte y estética (distractor).<sup>10</sup>

Para realizar las prótesis orbitofaciales primero se marcan unas líneas de referencia con lápiz de cera en la cara del paciente antes de la impresión con alginato, para que una vez obtenido el modelo de trabajo, se pueda ubicar la prótesis ocular. Ésta es realizada copiando las características del ojo contralateral (cuando lo hay). Con la prótesis ocular orientada sobre el modelo, se procede a la ceroplastia. Terminada, se realiza el enmuflado y para abrirla se utiliza la técnica de cera perdida. El empaquetamiento de silicón con caracterización intrínseca (realizado con la mezcla de óleos), se coloca en capas sobre la mufla para lograr la mimetización de los diferentes tonos de piel

presentes, se prensa por 24 horas; posteriormente se rescata la prótesis para realizar la caracterización extrínseca, también con óleos y se colocan cejas y pestañas. Se debe matizar y sellar la prótesis para la protección del caracterizado ya que la duración del extrínseco es corta. Se prueba la prótesis en el paciente y se realizan ajustes de bordes como el recortado con angulación; al entregar la prótesis al paciente se le dan instrucciones de limpieza, que implica retirar la prótesis diariamente junto con el adhesivo marginal el cual se limpia con solvente y aplicar adhesivo nuevo (en margen protésico y en piel) en el siguiente uso.

## CASOS CLÍNICOS

### CASO CLÍNICO 1

Este caso en especial representa un tratamiento multidisciplinario que convierte un diseño de prótesis orbitofacial a una prótesis ocular modificada.

Paciente masculino de 25 años de edad, originario del Edo. de México, con diagnóstico de anoftalmia derecha debido a enucleación por trauma. Se presenta en la clínica el 23 de febrero del 2018 para la realización de una prótesis ocular con extensión facial. El paciente refiere haber sufrido un accidente en diciembre del 2017 con fuegos pirotécnicos, atendido en urgencias del Hospital General Manuel GEA González donde se le realizó exenteración ocular quirúrgica con reconstrucción palpebral. Fig.1

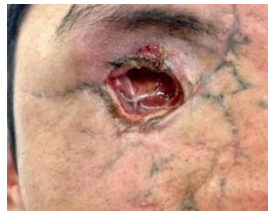

Fig. 1 Cavity traumatized post-surgical F.D.

El paciente fue referido al área de cirugía oculoplástica del mismo hospital, presentando una apertura palpebral de aprox. 13 mm. Se le realizó una cirugía para aproximar la distancia interpalpebral por medio de injertos palpebrales autógenos tomados de la porción preauricular lo cual redujo la distancia interpalpebral a 9 mm. Fig.2

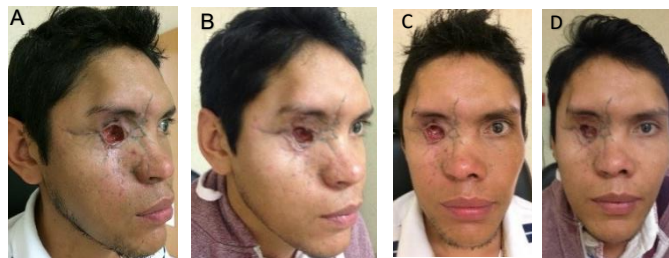

Fig. 2 A) Foto ¾ previa a intervención por cirugía oculoplástica. B) Foto ¾ con resultados palpebrales. C) Foto frontal previa a intervención por cirugía oculoplástica D) Foto frontal postquirúrgica a cirugía oculoplástica. F.D.

Un mes después, en cirugía plástica se le colocaron injertos cutáneos autógenos tomados de la pierna e injerto óseo en la parte externa de la órbita, tomado de la pelvis. Esto logró disminuir la distancia interpalpebral de 9 a 4 mm. Este procedimiento generó un volumen posterior mayor a la apertura de los párpados. Obtuvimos una cavidad complicada para la colocación de un conformador ocular “convencional”, más la falta de flexibilidad de los párpados.

- Presenta un párpado superior poco flexible con pérdida de tejido graso y un párpado inferior inmóvil, cavidad anoftálmica profunda y esférica con superficies irregulares.
- Para iniciarlo el tratamiento protésico se tomó una impresión de la cavidad con alginato para realizar un conformador. Se colocó un vástago como auxiliar para que el paciente aprendiera a colocarlo y retirarlo de la cavidad sin lastimarse, así como a la sensación de traer un objeto extraño removible en la cavidad. Fig.3

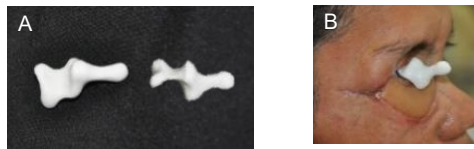

Fig. 3 A) conformador inicial vista superior y lateral. B) conformador inicial colocado. F.D.

- A las 2 semanas, la flexibilidad de los párpados aumentó, por lo que fue necesario realizar un ajuste a la prótesis. A la siguiente semana se creó un espacio entre sus bordes palpebrales y la prótesis por lo que se hace un último aumento al tamaño del conformador, obteniendo dimensiones protésicas de 15 mm de ancho por 10 mm de largo y 6 mm de grosor.

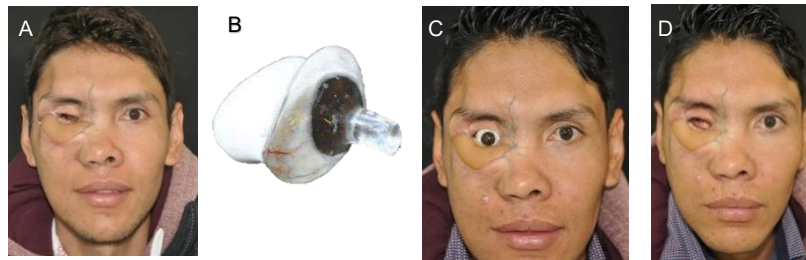


Fig. 4 A) Antes del uso del conformador B) 1ra prótesis caracterizada C) 1ra prótesis colocada en cavidad ocular D) Se observan cambios buenos en la cavidad por uso de conformador. F.D.

- Se citó al mes para valorar cambios en la cavidad dentro de los cuales encontramos mayor flexibilidad de los párpados, lo cual benefició la inserción y retiro de la prótesis y generó la oportunidad de un conformador nuevo. Fig.4
- Debido a las múltiples cirugías y tratamientos que tuvo el paciente, las pestañas de ambos párpados quedaron introvertidas y recargadas sobre la prótesis, creando una apariencia de exoftalmia. Se agregó una franja de metil-metacrilato para crear un efecto de sombra (párpado) y mejorar la apariencia de la prótesis.

- En un lapso de 3 meses, el injerto de tejido adiposo del párpado superior disminuyó notablemente debido a la reabsorción grasa de éste, provocando que la prótesis fuera más notoria. Al mejorar la apariencia de la prótesis con la franja añadida, se pensó en diseñar algo para formar la apariencia de los párpados. Se crea una segunda prótesis ocular modificada para que el paciente no deje de usar la primera que se realizó y no se modificaran los tejidos. Fig.5A
- Teniendo orientada la prótesis ocular se procede a la ceroplastía de los párpados superior e inferior con cera rosa.
- Se procesó la ceroplastía en metil-metacrilato, caracterizado con los tonos correspondientes, obteniendo la prótesis final. El paciente demostró un alto nivel de satisfacción.
- El paciente regresa a la semana para revisión y nos comenta su deseo de tener pestañas en la prótesis, debido al material no es posible pero no descartamos la opción por completo, lo cual nos lleva a crear el efecto de la línea de pestañas. Fig.5ByC

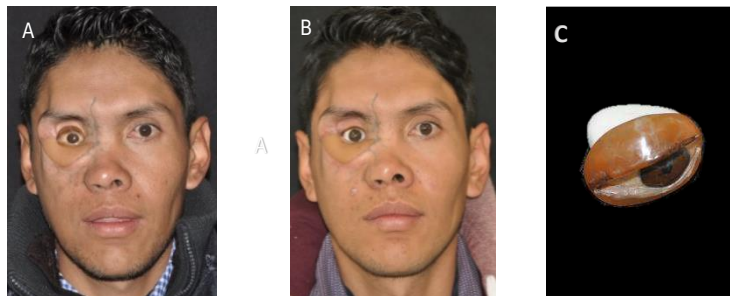

Fig. 5 A) Colocación de 2da prótesis ocular con párpado superior simulado. B) prótesis orbitofacial final adaptada a la cavidad con párpado superior caracterizado. C) Vista externa de la prótesis F.D.

## CASO CLÍNICO 2

Paciente masculino de 58 años de edad con diagnóstico histopatológico de Carcinoma epidermoide en oreja y conducto auditivo externo derecho con metástasis a senos paranasales y ganglios linfáticos. Recibió radioterapia adyuvante con una dosis de 23 Gys. sin embargo, no recibió quimioterapia. Se le colocó un colgajo mucocutáneo del temporal derecho en 2014.

- En 2018 acude para la realización de prótesis orbitofacial. En la primera cita se le toma impresión facial con alginato y se obtuvo el positivo con yeso tipo III. Fig.6

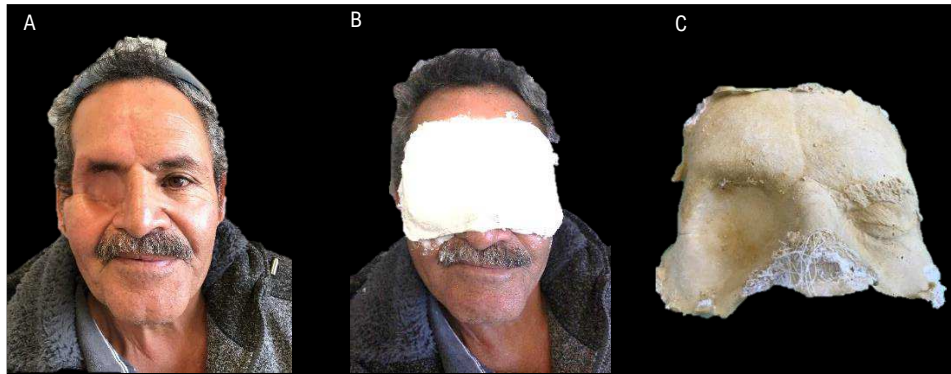


Fig. 6 A) Defecto orbitario derecho B) Toma de impresión C) Modelo de trabajo con vista frontal de defecto orbitario derecho. F.D.

- Con la prótesis ocular realizada, se procede a orientarla sobre el defecto en el modelo con una base de cera, sin faltar la prueba en paciente para confirmar la orientación de la mirada. Fig.7AyB
- Se continuó con la ceroplastia hasta igualar el volumen facial ausente y lograr las características expresivas faciales del paciente. Fig.7CyD

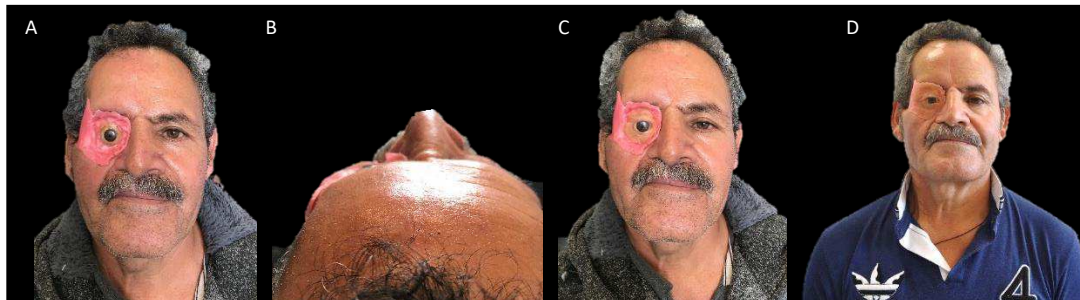


Fig. 7 A) Ubicación y orientación de prótesis ocular en plano frontal B) Vista superior C) Caracterizado en cera de párpados D) Prueba final de ceroplastia. F.D.

- Una vez terminada la ceroplastia se realizó el enmuflado por técnica de cera perdida y se empacó la prótesis en silicón.
- Una vez empacada la mufla con el silicón caracterizado se prensó por 24 horas.
- A las 24 horas se rescató la prótesis, se caracterizó extrínsecamente para después ser sellada y matizada. Se recomienda el uso de gafas para crear una distracción por la ausencia de movimiento, aunque a simple vista dicha prótesis no llame mucho la atención. Fig.8

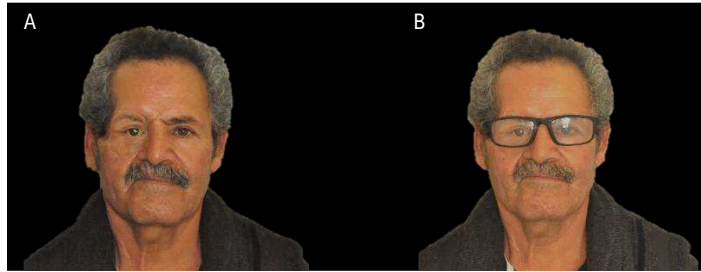


Fig. 8 A) Prótesis orbitofacial derecha colocada en cavidad B) Prótesis finalizada con gafas para disimular bordes. F.D.

### **CASO CLÍNICO 3**

Paciente femenino de 61 años con diagnóstico histopatológico de Carcinoma epidermoide en párpado derecho y puente nasal. No recibió quimioterapia ni radioterapia. Se le colocó colgajo mucocutáneo para obturar la órbita y una vez sanado se realizó la prótesis orbitofacial en octubre 2018. En marzo de 2019 se operó nuevamente por CA epidermoide de dorso nasal izquierdo y CA in situ del ala nasal con resección amplia y colgajo frontal.

- Acude a consulta para la realización de una nueva prótesis orbitofacial aún con algunas cicatrices por lo que se le indicó que mejorara su higiene para no complicar la colocación y retiro de la prótesis una vez finalizada.
- Se tomó impresión facial con alginato usando líneas faciales. Fig.9

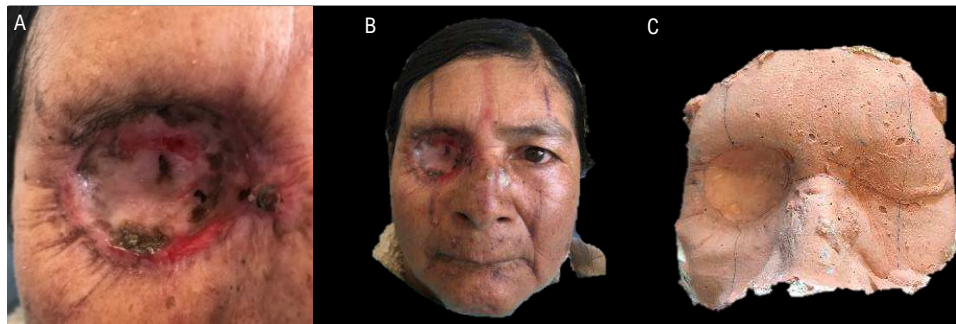

Fig. 9 A) Defecto orbitofacial derecho, vista frontal B) Líneas de referencia previas a la toma de impresión C) Vista frontal del modelo de trabajo con defecto orbitofacial derecho. F.D.

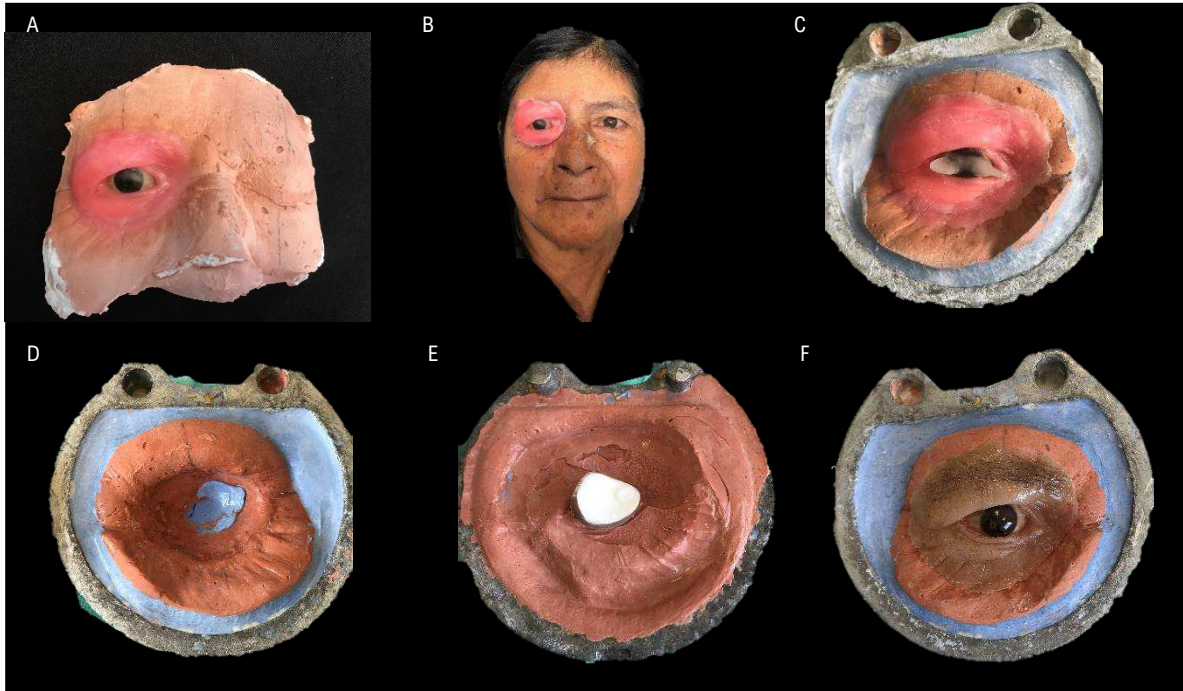


Fig. 10 A) Ceroplastía terminada en modelo de trabajo B) Prueba en cera de la prótesis sobre paciente C) Enmuflado de la prótesis ocular con vástagos para no perder la orientación D) Una vez realizada la técnica de cera perdida se empaca el silicón caracterizado E) En la contramuffa quedó la prótesis ubicada gracias a los vástagos F) Prótesis procesada y con bello aplicado. F.D.

- Primero se realizó la prótesis ocular siguiendo las características del ojo presente. Finalizada se coloca en el modelo de trabajo sobre cera rosa para ubicar y orientar la mirada de la prótesis ocular, antes de empezar la ceroplastía.
- Se procedió con la imitación de los rasgos expresivos característicos y de la edad, esto se logra de mejor manera teniendo a la paciente presente. Fig.10 A-C
- Se enmufló la ceroplastía terminada y aplicando la técnica de cera perdida, se empacó el silicón sin perder la orientación de la prótesis ocular. Fig.10 D y E
- Se prensó por 24 horas para posteriormente caracterizar detalles extrínsecamente, colocar ceja, pestañas, sella y matizar la prótesis. Fig.10F
- Se recomendó el uso de gafas como distractor para los bordes protésicos.

Fig.11

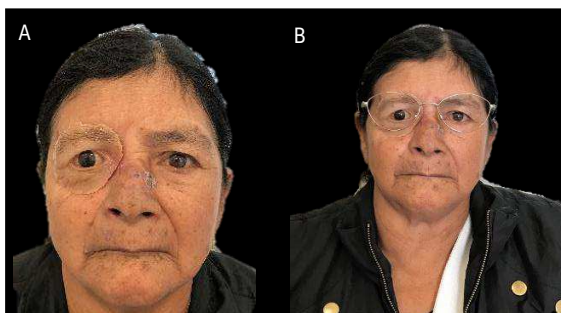


Fig. 11 A) Prótesis orbitofacial finalizada sin adhesivo B) Prótesis orbitofacial con adhesivo y gafas para disimular. F.D.

#### **CASO CLÍNICO 4**

Paciente femenino de 49 años de edad, originaria de Chiapas, diagnosticada con Carcinoma Epidermoide en senos paranasales con extensión a glándula y conductos lagrimales. Recibió una dosis de radioterapia 54 Gys. y sobreimpresión con electrones a cavidad orbitaria 25 Gys. más quimioterapia concomitante (Cisplatino).

- Acudió a consulta para la realización de una prótesis orbitofacial. Se tomó impresión facial con alginato para obtener un modelo de trabajo. Fig.12

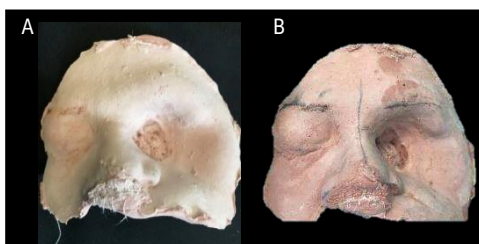


Fig. 12 A) Modelo anatómico, vista frontal del defecto orbitario izquierdo B) Modelo de trabajo con yeso tipo IV F.D.

- Se realizó la prótesis ocular primero para poder ubicar y orientarla sobre el modelo de trabajo.
- La ceroplastia se realizó con la paciente presente para capturar todas las características faciales que logran una apariencia natural. Fig.13
- Una vez terminada, se enmufla y se desencera con técnica de cera perdida.
- Teniendo la mufla desencerada se caracteriza y empaca el silicón que se mantendrá prensado durante 24 horas.
- Se rescata la prótesis de la mufla, caracterizada intrínsecamente y se continuó con el caracterizado extrínseco para finalizar con la colocación de cejas y pestañas. Fig.14
- Se limpia la piel del defecto para colocar una fina capa de adhesivo, así como en la periferia interna de la prótesis y se colocan lentes. Fig.15

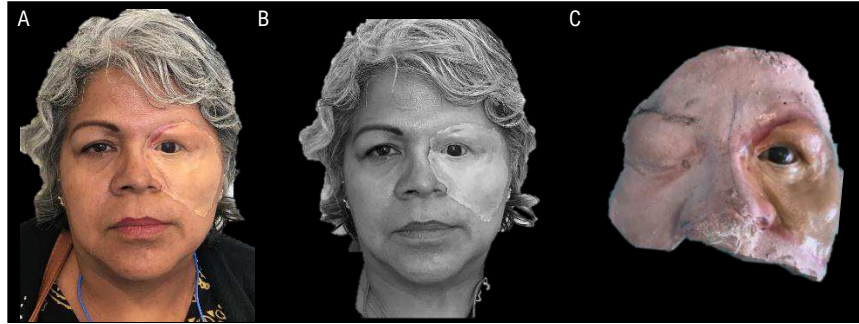

Fig. 13 A) Inicio de ceroplastía con prótesis ocular orientada B) Una fotografía en blanco y negro nos ayuda a verificar la posición correcta de la prótesis ocular C) Ceroplastía terminada F.D.

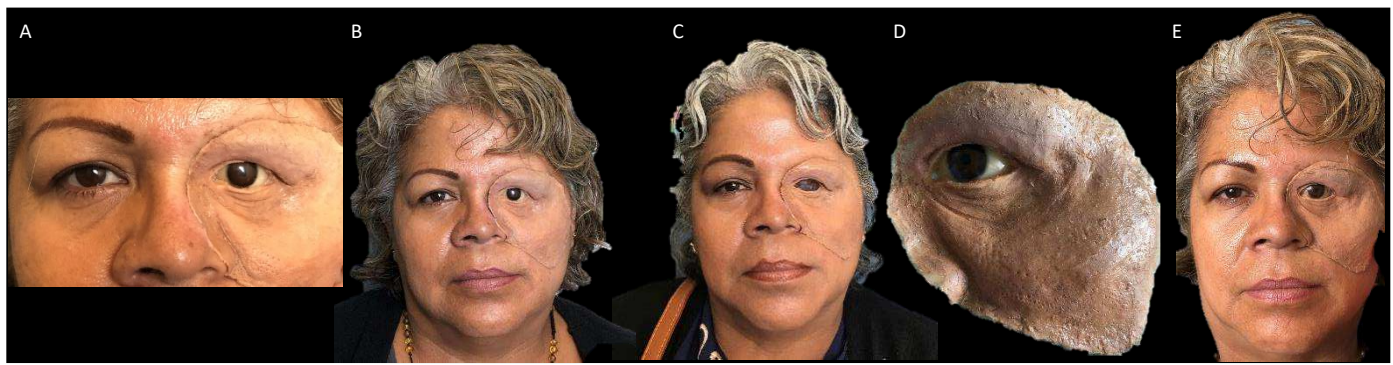

Fig. 14 A) Acercamiento de prótesis donde se aprecia el detalle de las características obtenidas en la ceroplastía B) Prótesis orbitofacial caracterizada intrínsecamente C) Caracterización extrínseca de prótesis sin ocular para evitar mancharla D) Se dibujó una línea de ceja para orientar la inserción de cabello natural E) La ceja y pestañas insertadas mejoraron la apariencia natural de la prótesis. F.D.

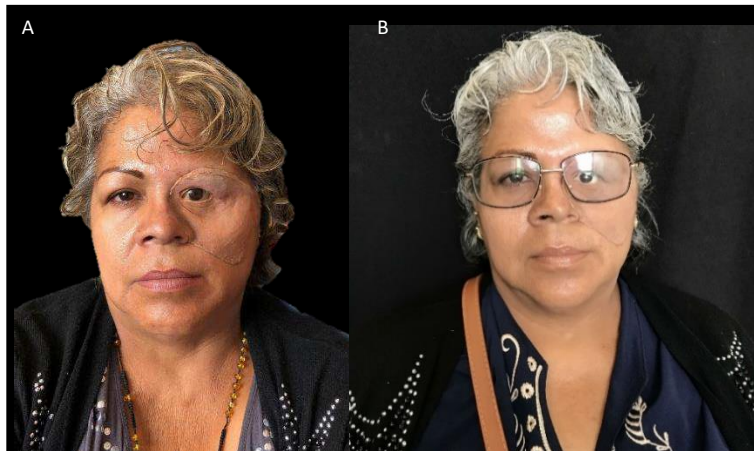

Fig. 15 A) Colocación sin adhesivo B) Prueba con lentes F.D.

## DISCUSIÓN

La variedad de defectos orbitofaciales observados solamente en estos 4 casos es muy amplia, por lo que métodos distintos e individualizados son necesarios para proporcionarles una rehabilitación exitosa.

El conocimiento de la anatomía orbitaria es indispensable para la realización de una prótesis orbitofacial, así como para reconstruir y/o restituir los párpados (plano por plano) a partir de los tejidos vecinos, flexibles y delgados, siempre que sea posible. El colgajo cérvico-facial, por ejemplo, el cual fue propuesto por Mustardé (Fig.16) para la reconstrucción de defectos de la mejilla, el párpado inferior, o ambos. Se trata de un colgajo de piel de patrón aleatorio irrigado por el sistema de la arteria facial y perforante del sistema músculo aponeurótico superficial (SMAS). Tradicionalmente se realiza a través de una incisión que rodea la unidad estética de la mejilla en su unión con la unidad estética del párpado inferior, extendiéndose hasta la región preauricular y prolongándose verticalmente incluso hasta el cuello, de acuerdo con el tamaño del defecto a reconstruir; es la técnica de elección para reconstrucción oncológica.<sup>3</sup>

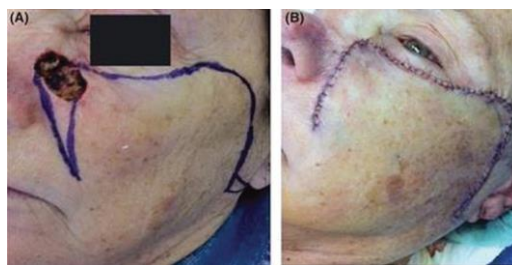


Fig. 16 A) Diseño de colgajo Mustardé B) Sutura post-quirúrgicas

Entre varias clasificaciones de EO existentes, la de Meyer y Zaoli (Cuadro 1) en el año 1971, es una de las más completas y está relacionada con la magnitud de la resección quirúrgica.<sup>3</sup>

En otros casos se han descrito técnicas para la reparación cosmética de la órbita, aunque muchos autores prefieren la granulación espontánea de la cavidad. Cada paciente que va a ser sometido a esta cirugía representa un reto para el cirujano, quien debe determinar —en dependencia de la naturaleza— la localización, extensión, grado de infiltración y tipo de EO a realizar, y con base en esto, planear la resección total o parcial de los tejidos, así como la posible reconstrucción de la cavidad orbitaria. La EO tipo III (Cuadro 1) es la más realizada, donde los párpados son las estructuras más frecuentemente originarias de la lesión. No es prudente preservar algunas estructuras de la órbita si se compromete el margen quirúrgico-oncológico. En ocasiones se requiere el trabajo en equipo multidisciplinario para la realización de abordajes combinados y/o extendidos con el objetivo de lograr una adecuada resección de la lesión.<sup>2,4</sup>

Tipo I:	Se conservan los párpados y la conjuntiva.
---------	--

Tipo II:	Solamente se conserva la piel de los párpados y se resecciona el contenido orbitario.
Tipo III:	Ambos párpados son retirados con el contenido orbitario.
Tipo IV:	Tipo III, incluyendo estructuras óseas afectadas.

Cuadro 1. Clasificación de exenteraciones orbitarias según Meyer y Zaoli.

Las deformidades faciales causan alteraciones funcionales y psicosociales, ante un tratamiento quirúrgico, protésico o de ambos, por lo que se debe enfatizar la rehabilitación integral del paciente, ya que no siempre es posible realizar un colgajo quirúrgico que reconstruya en su totalidad la patología extirpada.

Si bien la rehabilitación protésica de los pacientes mejora su calidad de vida e incrementa la confianza en sí mismos, es difícil intentar reemplazar un tejido ocular móvil con una prótesis total o parcialmente inmóvil, de acuerdo a las características propias de la cavidad. En los casos 2 y 4 es debatible el área de defecto a cubrir protésicamente, ¿optamos por devolverle la continuidad facial, aunque las dimensiones protésicas aumenten o buscamos realizarla más pequeña por fines retentivos, aunque esto no cubra las cicatrices subyacentes?

## CONCLUSIONES

Los párpados y la región periorbital son centrales a la percepción de la belleza facial. Su anatomía es compleja y el alterar dichas estructuras genera consecuencias para la unidad anatómica entera.<sup>4</sup>

En muchas ocasiones los límites de la cirugía al realizar una EO no dependen tanto del cirujano si no de los márgenes de seguridad oncológicos, o de la magnitud del trauma, por lo tanto, no podemos dictar un tipo de defecto correcto, pero si podemos elegir cual es el ideal observando las ventajas de éste cuando colocamos la prótesis y se aplica el uso.

El realizar estas prótesis fue un reto tanto ortopédico como estético ya que no presentaban las características ideales que hacen que una prótesis ocular se vea natural en el paciente, como apertura palpebral igual al ojo contralateral, fondo de saco, profundidad, la presencia de un implante intraocular, etc. hablando del caso 1 que preservaron los párpados.

En el caso 2 tenemos un defecto totalmente obturado, más profundo en el extremo interno que en el externo, lo cual provoca consecuencias hasta en el color final de la prótesis debido a el grosor del silicón. En el caso 4 tenemos un defecto orbitario grande parcialmente obturado, inclinado, el cual crea una caída, la prótesis debe ser muy ligera para que se pueda sostener en el sitio adecuado aún con el adhesivo; por lo que concluyo que el caso 3 lo llamaría el ideal, puesto que no tuvimos ningún inconveniente de retención ni para disimular los bordes protésicos una vez colocada con adhesivo.

Cada caso es único e irrepetible, creo indispensable el agotar todas las opciones y posibilidades existentes, tanto quirúrgicas como protésicas para brindar a cada paciente la mejor rehabilitación posible y así se pueda reintegrar a la sociedad de la manera más digna.

## “Una rehabilitación protésica planeada multidisciplinariamente es la mejor opción”

### REFERENCIAS BIBLIOGRÁFICAS

1. Miranda Rollón MD, Rodríguez Cavas MB, Molero Izquierdo C, Giménez Castejón D, Haro Luna JJ. Exenteración orbitaria: indicaciones, técnica quirúrgica y reconstrucción. TheaInformación [revista en internet]. 2016 [acceso 17 Junio 2019]; 3(77): 6-18. Disponible en: [https://www.laboratoriosthea.com/medias/theainfo\\_77\\_1.pdf](https://www.laboratoriosthea.com/medias/theainfo_77_1.pdf)
2. Barthelemy I, Pham Dang N, Bardot J, Casanova D. Cirugía reconstructiva de los párpados. EMC- cirugía plástica reparadora y elástica. 2015; 23(1): 1-19
3. Abreu PFA, Ortiz RDL, Ramos DJC, González GJL, Santos SD, Sánchez WL. Exenteración orbitaria: experiencia de seis años. Rev Cub Oftal 2017; 30(3): 1-11
4. Amaral CF, Cordeiro JM, Emidio TCS, Presotto AGC, Barbosa CMR. Rehabilitation old atrophic anophthalmic cavity with orthostatic ocular prosthesis: A clinical report. Contact lens and anterior eye [revista en internet]. 2016 [acceso 3 Agosto 2019]; 39(5): 397-399. Disponible en: <https://www.sciencedirect.com/science/article/pii/S1367048416300765>
5. Nuño-González A, Vicente-Martín FJ, Pinedo-Moraledab F, López-Estebanza JL. Carcinoma epidermoide cutáneo de alto riesgo/ High-Risk Cutaneous Squamous Cell Carcinoma. Actas Dermo-Sifiliográficas. 2012; 103(7): 567-578. Disponible en: <https://doi.org/10.1016/j.ad.2011.09.005>
6. Mercadillo-Pérez P, Moreno-López LM. Fisiopatología del carcinoma epidermoide. Rev Mex Dermatol. 2013; 57: 118-127
7. Gutiérrez Vidrio RM. Cáncer de piel. Rev Fac Med UNAM. 2003; 46: 166-171.
8. Figueiredo Alencar de Andrade L, Sampaio Araujo A, Souza Evangelista S, Ferreira Rigolin FJ, Buzza Pereira E, Rizzatti-barbosa CM. The role of prosthesis spacer for ocular prosthesis. Journal of craniofacial surgery. 2017; 28(4): 360-363. Disponible en: <https://doi.org/10.1097/SCS.0000000000003657>
9. Nova Villanueva J, Sánchez Vanegas G, Porras de Quintana L. Cáncer de piel: perfil epidemiológico de un centro de referencia en Colombia 2003-2005. Rev Salud Pública. 2007; 9(4): 595-601. Disponible en: [https://www.scielosp.org/scielo.php?script=sci\\_arttext&pid=S0124-00642007000400012](https://www.scielosp.org/scielo.php?script=sci_arttext&pid=S0124-00642007000400012)
10. Shashidhar MP, Thombre HK. Prosthetic rehabilitation of a serving soldier with custom made ocular prosthesis. Med J Armed Forces India. 2015; 71(1): 248-250. Disponible en: <https://dx.doi.org/10.1016%2Fj.mjafi.2012.08.019>
11. Karimnejad K, Walen S. Complications in eyelid surgery. FACIAL PLASTIC SURGERY Clinics of north America [revista en internet]. 2016 [acceso 28 Julio 2019]; 24(2): 193-203. Disponible en: <https://doi.org/10.1016/j.fsc.2015.12.008>
12. Vimal A, Sahoo NK, Kumar D, Arun Kumar KV, Legha VS, Awchat K. Orbitofacial rehabilitation of IED of blast injury using spectacles retained silicone prosthesis- A multidisciplinary approach. Journal of Pierre Fauchard academy (India section). 2014; 28(4): 114-117
13. Malagón Hidalgo H, Moreno Vázquez K, Ponce Olivera RM, Ubbelohde Henningsen T. Versatilidad del colgajo cérvico-facial para la reconstrucción de defectos en pacientes con cáncer de piel no melanoma de la mejilla o el párpado inferior (o ambos). Rev Mex Dermatol 2013; 57(1): 3-9