



UNIVERSIDAD NACIONAL AUTÓNOMA DE  
MÉXICO

---

---



## **FACULTAD DE ODONTOLOGÍA**

“Ortopedia de la cavidad anoftálmica en paciente pediátrico  
con anoftalmia congénita unilateral empleando  
conformadores personalizados”

### **CASO CLÍNICO**

QUE PARA OBTENER EL GRADO DE

### **ESPECIALISTA EN PRÓTESIS MAXILOFACIAL**

P R E S E N T A:

JORGE ERNESTO CERVANTES DE LA ROSA

TUTOR: Esp. ALEJANDRO BENAVIDES RIOS

Universidad Nacional Autónoma de México

Facultad de Odontología

División de Estudios de Posgrado e  
Investigación

Especialidad en Prótesis Maxilofacial

**“Ortopedia de la cavidad anoftálmica  
en paciente pediátrico con anoftalmia  
congénita unilateral empleando  
conformadores personalizados”**

C.D. Jorge Ernesto Cervantes de la Rosa

Asesor: C.D. Esp. P.M.F Alejandro Benavides Ríos

## Introducción

La palabra 'ortopedia' proviene de las palabras griegas orthos (ὀρθο) que significa 'recto o derecho' y paideía (παιδεία) que significa 'educación o formación'. Anoftalmia, (del griego an-, privación, y ophthalmos, ojo), es un término general que significa que uno o ambos ojos no se formaron durante las primeras semanas de gestación. Por lo general los anexos oculares están presentes, párpados, pestañas, conductos lagrimales. La anoftalmia congénita ocurre por un defecto en el desarrollo embrionario entre la cuarta y la séptima semana del embarazo, momento en que se produce gran parte del desarrollo facial. Por lo que definimos la ortopedia de la cavidad anoftálmica como el uso de dispositivos para modificar las características morfológicas del interior de la cavidad encaminado a crear condiciones ideales para la colocación de una prótesis ocular.

La prevalencia de nacimiento para anoftalmia se ha estimado en 3 por cada 100.000 habitantes, aunque otras pruebas ponen la prevalencia de nacimiento combinada a malformaciones en 30 por cada 100.000 habitantes. Con respecto a esta última, un tercio de los casos de anoftalmia se presenta como parte de un síndrome. Tanto anoftalmia y microftalmia son más comúnmente bilaterales. No se reporta predilección por ninguna raza o sexo. Tiende a repetirse genéticamente cuando en una familia ya ocurrió una anoftalmia.

Una cavidad contraída como secuela de la anoftalmia congénita es definida como la contracción de los tejidos que delimitan la cavidad anoftálmica, lo que hace imposible la colocación cosméticamente satisfactoria de la prótesis, es por ello que se busca modificar las características internas de la cavidad. El aumento del tamaño del globo ocular durante la infancia juega un papel muy importante en el crecimiento y desarrollo de la órbita. El globo ocular crece muy poco entre el nacimiento y la adolescencia, aproximadamente el 70% de ese mínimo crecimiento ocurre en los primeros 4 años de edad, mientras que para los 7 años ya completo el 90%. El crecimiento disminuido de la órbita por microftalmia o anoftalmia da como resultado microorbitismo o displasia orbitaria, atrofia del saco conjuntival, reducción de la hendidura palpebral, párpados encogidos y función disminuida causada por la atrofia de los músculos orbiculares y elevadores de los párpados.

El objetivo primordial de este trabajo es demostrar cómo se puede realizar ortopedia de la cavidad ocular con la presentación de una paciente infantil llevada con este tratamiento durante el tiempo suficiente en que se pudo generar espacio para la colocación de una prótesis ocular que cumpliera con características satisfactorias.

## Marco Teórico

La anoftalmia aplica a todos los casos en que no hay restos oculares visibles, es decir, ausencia total de estructuras oculares y tejidos neuroectodérmicos dentro de las órbitas. Por lo tanto, para notar la diferencia entre anoftalmos congénitos y casos extremos de microftalmos se hacen necesarios exámenes histológicos. El desarrollo facial comienza en la cuarta semana de gestación y, por la quinta semana, los ojos hacen su aparición como una elevación de la cara lateral. La anoftalmia congénita tiene sus orígenes entre la cuarta y séptima semana de desarrollo y se define como un fracaso en la derivación de la vesícula óptica primaria. La anoftalmia congénita es mucho más severa cuando la detención ocurre al principio de la cuarta semana de gestación y no existe reposición de volumen durante el resto del desarrollo. Estas anomalías pueden ser un hecho aislado o como resultado de una falla genética así como factores externos durante el embarazo de la madre, como rubeola o toxoplasmosis.<sup>1</sup>

La verdadera anoftalmia, se produce cuando la vesícula oftálmica no se forma antes de la quinta semana del embarazo.<sup>2</sup>

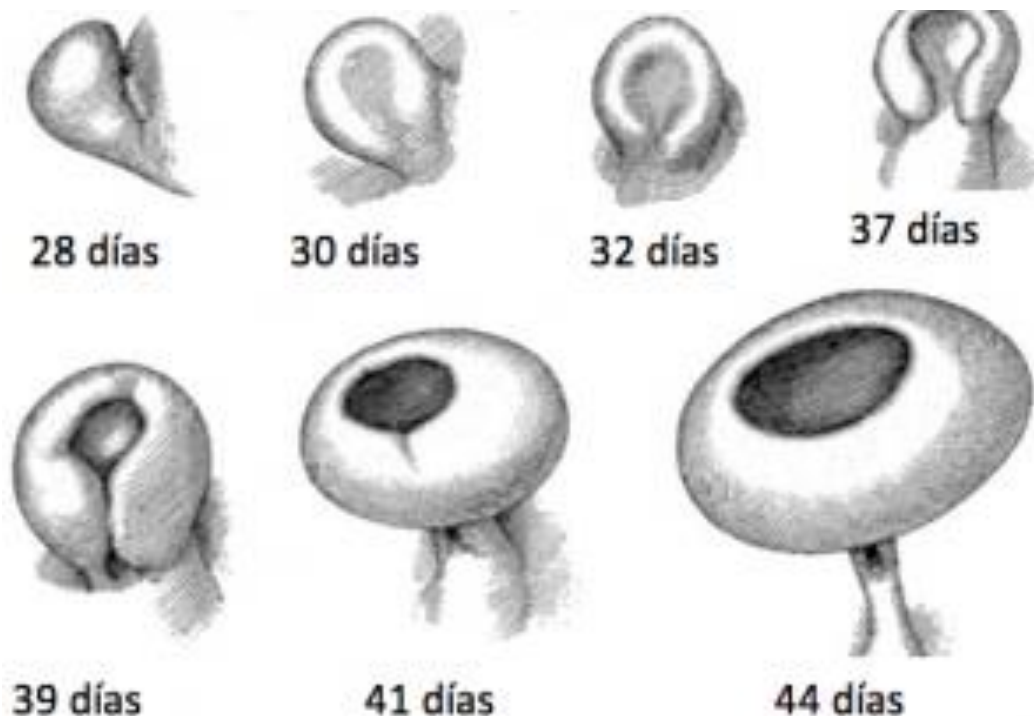


Figura 1 Desarrollo embrionario del globo ocular.

## Causas

Al ser una enfermedad muy rara, es poco lo que se conoce acerca de las causas que lo originan pero se sabe que la Anoftalmia, Microftalmia y Coloboma, son el resultado de daño causado al ojo en desarrollo al principio del embarazo ya sea por <sup>2,3</sup>.

- Anormalidades en los cromosomas.
- Mutaciones o cambios en los genes que se heredaron de los padres,
- Por mutaciones genéticas nuevas que suceden en el momento de la concepción.
- Enfermedades infecciosas de la madre durante el embarazo (estudios recientes han demostrado también la influencia de otros factores ambientales que pueden provocar daños irreparables en el desarrollo embrionario del ojo).
- Causas desconocidas.

## Anormalidades en los cromosomas

Los cromosomas son pequeñas estructuras encargadas de llevar toda nuestra información genética y están organizados en 23 pares dentro del núcleo de cada una de nuestras células. En cada par, un cromosoma viene de la madre y uno del padre.

Los cromosomas están formados por miles de genes que están hechos de ADN y cada uno de ellos tiene una función específica para producir las proteínas necesarias para la vida, metabolismo y desarrollo de nuestro organismo.

Cuando se habla de cambios en los cromosomas, se dice de cambios en cualquiera de ellos, la aparición de cromosomas extra (a la ganancia de cromosomas se les llama trisomía) o, por el contrario, parte del cromosoma no aparece o puede estar en una posición diferente.

La trisomía 13 y la trisomía 9 se acompañan de anoftalmia/microftalmia además de retraso mental y malformaciones múltiples.

La pérdida de segmentos de cromosomas se llama deleción, algunas deleciones (cromosoma 7, 14 y X) muestran también este desorden. Así como otro tipo de defecto cromosómico entre los cromosomas 1, 2, 6, 8 y 12. Esta información extra, perdida o en un lugar diferente, cambia el “mapa” del desarrollo normal.

Mutación genética: A la fecha se ha identificado a varios genes que están involucrados en el desarrollo normal del ojo, cualquier cambio en ellos en uno o en

los dos alelos del mismo gen, puede ser causa de un desarrollo anormal y llevar a enfermedades o defectos al nacimiento.

La mayoría de los cambios en los genes suceden por primera vez en los individuos con Anoftalmia/Microftalmia y se les llama mutaciones “de novo” o nuevas. Es decir, estas mutaciones aparecen sin existir una historia familiar, sin embargo, esto no quiere decir que la causa no sea genética.

Los genes que se conoce que pueden estar involucrados son: SIX3, HESX1, BCOR, SHH, PAX6, RAX, CHD7, IKBKG, NDP, SOX2, POMT1 y SIX6.

La principal causa basada en los genes de la anoftalmia tiene su origen en el gen Sox2 que produce el llamado “Síndrome de Anoftalmia Sox2” por falta de la proteína que regula la actividad de otros genes que son importantes para el desarrollo del ojo.

Las personas con síndrome Sox2 nacen con Anoftalmia y/o microftalmia uni o bilateral. Este síndrome causa también convulsiones, anormalidades en el cerebro, crecimiento lento, retardo en el desarrollo motor, problemas leves o severos de aprendizaje.

Este problema es de herencia autosómica dominante es decir, se necesita una sola copia del gen afectado (un alelo) para causar este problema. Se conocen cuando menos 33 mutaciones del gen Sox2 que pueden ser causa de Anoftalmia. <sup>3</sup>

## **Factores ambientales**

En años recientes ha habido un aumento de factores ambientales asociados con la Anoftalmia.

- Causas infecciosas: La evidencia más firme acerca de causas ambientales son las infecciones adquiridas durante la gestación, en las que están implicadas rubéola, toxoplasmosis, varicela y citomegalovirus. Igualmente se han logrado asociar virus de la familia herpes zoster como el parvovirus B19, el virus de la influenza y coxsackie A9.
- Causas no infecciosas: También se han postulado causas no infecciosas como deficiencia de vitamina A en la madre, fiebre, hipertermia (elevación de la temperatura de la madre por causa no infecciosa), exposición a rayos X, uso descuidado de solventes y exposición a drogas como talidomida, warfarina y alcohol.

Factores de riesgo: se considera como factor de riesgo la maternidad de más de 40 años, embarazos múltiples, bajo peso al nacer y edad baja de gestación. No hay datos que indiquen predisposición por raza o género. <sup>3</sup>

## **Asociación a otros padecimientos**

Se ha detectado que la Anoftalmia puede presentarse en forma aislada o asociada a otros defectos al nacimiento (ser parte de un síndrome) con malformaciones múltiples como por ejemplo:

- El Síndrome de Rubéola congénita,
- El Síndrome triploíde (debido a la presencia de 69 cromosomas),
- La trisomía 13 (o Síndrome de Patau debido a un cromosoma 13 extra) y el Síndrome de Wolf-Hirschhorn (el cual se debe a la delección de una parte del brazo corto del cromosoma 4).
- El síndrome de Lenz
- El síndrome de Waardenburg.
- Asociación a síndromes que tienen deformación cráneo facial: es frecuente la asociación a síndromes como el de Goldenhar y el de Hallerman Streiff. <sup>4</sup>

## **Cuadro clínico**

La Anoftalmia severa propicia:

En la órbita: una micro-órbita (una órbita ocular extremadamente pequeña), con una entrada pequeña y apariencia craneofacial anormal por la falta de crecimiento de la órbita durante el desarrollo del cráneo y de los huesos de la cara en la mitad afectada. Esta deficiencia del desarrollo trae, por consiguiente, consecuencias funcionales, físicas y psicológicas, que dificultan su tratamiento ya que, en ocasiones, es difícil ajustar y colocar una prótesis de ojo.

En los párpados: los párpados son cortos en ambos lados, casi no tienen función para abrirse y no aparecen pliegues; hay carencia del saco conjuntival, de los tejidos que rodean al ojo dentro de la órbita ósea. <sup>3,4</sup>

## **Clasificación de la anoftalmia congénita**

Existen tres clasificaciones de este problema:

- Anoftalmia primaria que es una completa ausencia del globo ocular aunque el párpado, la conjuntiva y el lagrimal están presentes. Puede, o no, estar asociada con malformaciones en el cerebro.

- Anoftalmia secundaria en la que el ojo inicia su desarrollo pero, por alguna razón, se detiene y deja al bebé con un poco de tejido ocular residual o con ojos extremadamente pequeños que pueden ser vistos únicamente con observación profesional.
- Anoftalmia degenerativa: el ojo empezó a formarse y, por alguna causa, se degenera. Una razón para que esto ocurra puede ser la falta de afluencia de sangre al ojo en desarrollo. <sup>4</sup>

## **Diagnóstico prenatal**

El diagnóstico se puede hacer durante el embarazo o al nacer usando una combinación de estudios de imagen y análisis genéticos.

Diagnóstico prenatal: El diagnóstico puede hacerse durante el embarazo por medio de algunos estudios:

- Ultrasonido: este estudio puede usarse durante el embarazo para detectar la Anoftalmia, sin embargo, es difícil hacerlo sino hasta el segundo trimestre (lo más temprano alrededor de las 20 semanas). Los ultrasonidos de tercera y cuarta dimensión son más certeros para poder observar los ojos del bebé en el embarazo y son una alternativa para el ultrasonido estándar.
- Amniocentesis: Es el estudio que se hace del líquido amniótico (el líquido que rodea al bebé durante el embarazo) que se extrae al pasar una aguja fina a través del abdomen de la madre hacia el útero; se analiza y es posible identificar ciertos defectos bioquímicos, cromosómicos o del tubo neural. Generalmente se hace a las 14 semanas de embarazo.
- En anoftalmia se puede hacer estudios para descartar problemas de cromosomas aunque recordemos que las anomalías cromosómicas son la minoría de los casos de Anoftalmia.
- En las familias en las que se ha identificado un gen causante del problema, es posible diagnosticar el problema antes de que sea evidente en el ultrasonido pero los resultados deben interpretarse con mucho cuidado entre el perinatólogo y el genetista. <sup>5</sup>

## **Diagnóstico después del nacimiento**

El diagnóstico de Anoftalmia generalmente lo hace el pediatra o el oftalmólogo pediatra al hacer la revisión externa de las estructuras del ojo. El especialista abrirá los párpados para verificar la presencia de tejido ocular. Si la Anoftalmia es

unilateral, inmediatamente dilatará el otro ojo para identificar si hay alguna otra malformación que pudiera causar una disminución en la visión del ojo bueno.

El primer estudio clínico que se le hará al bebé es un ultrasonido de las órbitas oculares. Y generalmente también es necesario hacer una resonancia magnética y tomografía para hacer un diagnóstico preciso. Los médicos utilizan estos estudios principalmente para revisar las estructuras internas del globo ocular, el nervio óptico, los músculos extraoculares y la anatomía del cerebro.<sup>6</sup>

## **Diagnóstico diferencial asociación a otros padecimientos**

El genetista hará una revisión completa para dar el diagnóstico final y seguramente pedirá que, además de un examen físico completo, se hagan pruebas moleculares y cariotipo del bebé y de la familia en un laboratorio genético para determinar si la causa está ligada a una mutación genética o a un cambio en los cromosomas.

Pedirá también que se haga un ultrasonido de riñón, prueba de audición y ecocardiograma y exámenes oftalmológicos a ambos padres y a los hermanos del bebé.

Todo esto para descartar asociaciones a otros padecimientos ya que, como ya se mencionó, existen algunas condiciones que pueden estar asociadas a la Anoftalmia.

Además de estas asociaciones, la Anoftalmia en un solo ojo tiende a estar asociada con complicaciones en el otro ojo. Estos riesgos incluyen una alta posibilidad de tener glaucoma o desprendimiento de retina.<sup>6</sup>

## **Estudios de imagen**

El especialista pedirá que le realicen al bebé una resonancia magnética para verificar la presencia o ausencia de un ojo microftálmico y de otras estructuras del cerebro que pueden estar afectadas. Este estudio le permitirá al especialista evaluar anomalías del cráneo y cara.

El ultrasonido ocular es el estudio más común para determinar el tamaño de la órbita ocular y la existencia de otros tejidos. Esto es importante para el diagnóstico y tratamiento.<sup>7</sup>

## Tratamiento

Para la Anoftalmia o Microftalmia severa, no existe un tratamiento que pueda crear un nuevo ojo o restaure la visión, sin embargo, algunas formas de microftalmia pueden beneficiarse de los tratamientos médicos o quirúrgicos.

El recién nacido diagnosticado con Anoftalmia debe ser analizado por el Protesista Maxilofacial. El cirujano Oculoplástico forma parte de este equipo de médicos para realizar las cirugías cuando son necesarias. El tratamiento se iniciará en la primera semana de vida.

El tratamiento debe iniciarse lo más pronto posible ya que el crecimiento y desarrollo de la cara depende de la presencia de un globo ocular que estaría dentro de la órbita.

El desarrollo facial del bebé ocurre muy rápidamente y los médicos calculan que el 90% del crecimiento de la órbita ocular se completa a los 5 años de edad. Si la órbita está vacía, los huesos de la cara no crecerán en forma apropiada y esto producirá cambios en la apariencia facial del niño/a.

El fin del tratamiento es estimular el crecimiento adecuado de la órbita, por esto, el tratamiento con el Protesista Maxilofacial es tan importante.

Las estrategias reconstructivas se apoyan en el manejo simultáneo del tejido suave como del crecimiento de los huesos.

El especialista primeramente examinará al paciente y de manera digital separará los párpados para observar la cavidad anoftálmica.

El tratamiento inicia de inmediato colocando un conformador cuyo objetivo principal es la expansión de la órbita y el crecimiento de la apertura palpebral, ayudando a que se produzca un crecimiento adecuado de los huesos orbitarios. Este conformador se ajusta al tamaño de las órbitas del paciente.

El desarrollo facial es muy rápido en los niños es decir el globo ocular triplica su tamaño entre el nacimiento y la adolescencia de tal manera que el crecimiento de las cavidades óseas oculares deben reflejar ese crecimiento por lo tanto, el conformador se irá modificando cada tres a cuatro semanas.

Si no se sigue un proceso de adaptación haciendo cambios de los conformadores oculares conforme crece la cara, el crecimiento orbital no será el adecuado y provocará falta de simetría facial.

En la elección del tratamiento se debe considerar el ojo contralateral, la gravedad del déficit de volumen, la edad del paciente, el sistema de apoyo con el que cuenta<sup>6</sup>

Varias técnicas y materiales (endógena y exógenos) se usan para expandir el volumen orbital: conformadores, dispositivos de globos inflables, implantes

esféricos orbitales convencionales, injertos de mucosas, grasa cutánea, huesos e injertos de músculos.<sup>7</sup>

La técnica de conformadores personalizados de polimetil-metacrilato resulta óptima por diversas razones: es segura, económica y reproducible, favoreciendo el resultado esperado para obtener las características deseadas de la cavidad anoftálmica y así resultar en una cavidad apta para portar una prótesis ocular personalizada; y a medida que avanza el tratamiento resultados estéticos y funcionales serán superiores.<sup>8,9</sup>

Dentro de los objetivos que deben cumplir un conformador personalizado tenemos:

1. Tener el máximo grado de adaptación a los tejidos de la cavidad ocular.
2. Mejorar la apariencia natural a través del moldeado adecuado de los párpados, restaurando la dirección lagrimal (permite dirigir el drenaje lagrimal) y previniendo la acumulación del líquido lagrimal en la cavidad.
3. Coadyuvar en la medida de lo posible con la movilidad es un factor importante para en lo subsecuente disimular una prótesis.
4. Inhibir el colapso de los párpados.
5. Mantener el tono muscular.<sup>9,10</sup>

Podemos analizar la situación del paciente anoftálmico desde dos puntos de vista: el psicosocial o autopercepción y su comportamiento psicológico o psiquiátrico; se caracteriza por complejos de inferioridad, el temor de ser socialmente marginados, una falta de confianza en sí mismos y problemas para iniciar y mantener relaciones sociales. La ayuda de la familia y amigos es importante para la recuperación psicosocial del paciente, estudios revelan que el apoyo es esencial para mejorar la autoestima de los pacientes.

En el ámbito clínico psiquiátrico, los trastornos de ansiedad y depresión son las enfermedades más comúnmente reportadas. Sin embargo, los diagnósticos de ansiedad y depresión no son fácilmente detectados por los profesionales de la salud. Por lo tanto, la salud mental de los pacientes anoftálmicos debe ser medida al principio y luego revisada rutinariamente y con frecuencia para asegurarse de que no haya desarrollo uno de estos trastornos. Sin embargo, a pesar de los problemas de auto percepción y psicológicos, la mayoría de los pacientes reporta una mejoría luego de comenzar a usar sus prótesis oculares. La restauración estética y el disimulo del defecto congénito dan como resultado un aumento en el nivel de confianza del paciente, el cual lo ayuda a volver a su vida normal y rutinaria.<sup>11</sup>

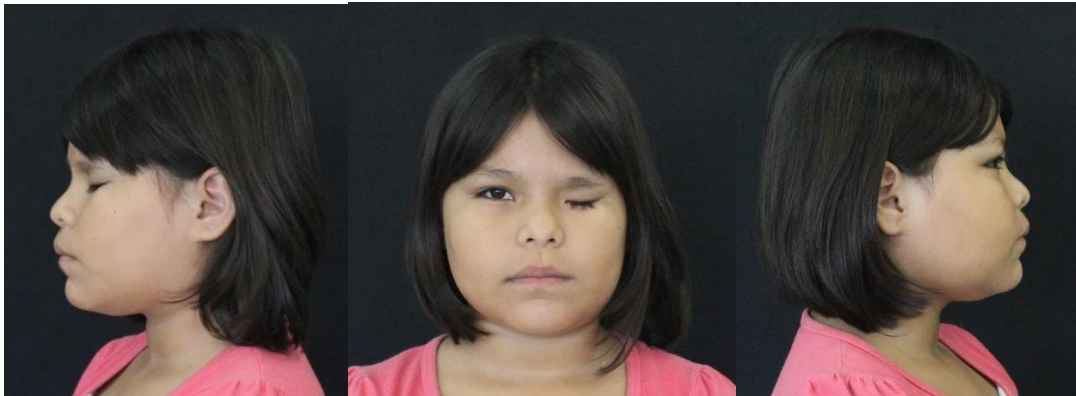Abordar los problemas psicosociales es clave en el éxito de su tratamiento. La cooperación y participación activa de la familia del paciente es esencial, en conjunto con el trabajo de un equipo multidisciplinario eficiente. El tratamiento integrado

incluye enfoques técnicos y psicológicos, lo cual mejorará la capacidad del paciente para hacer frente a su patología y consecuencias.<sup>12</sup>

## Caso Clínico

Se presenta el caso de una paciente pediátrica que asiste a la Clínica de Prótesis Maxilofacial de la División de Estudios de Posgrado e Investigación de la Facultad de Odontología de la UNAM con anoftalmia congénita, solicitando una rehabilitación ocular.

La paciente ya era portadora de una prótesis ocular personalizada hecha en la misma Institución, sin embargo, refiere haber dejado de usar la prótesis “unos días” y al momento de querer colocarla nuevamente, ya le era imposible insertar la prótesis dentro de la cavidad ocular; a la exploración clínica se observa una cavidad anoftálmica contraída, por lo que se decide iniciar un tratamiento ortopédico de la cavidad mediante conformadores ortopédicos, para intentar el agrandamiento del fondo de saco conjuntival y augurar una rehabilitación estética.



Nombre: F.H.C.

Edad: 11 años

Género: femenino

Fecha de nacimiento: 02-08-2006

Ocupación: estudiante 6to de primaria

Referido: Periódico Milenio

Originaria de: Amacuzac, Morelos

AHF: SDP

APNP: SDP

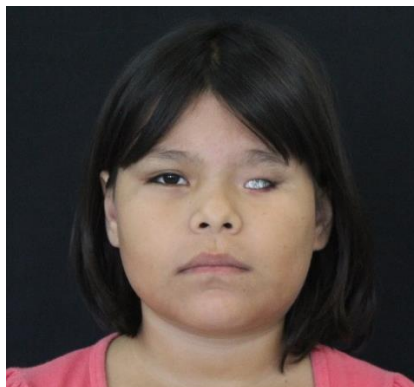
APP: Anoftalmia Congénita Izquierda

Se inicia el tratamiento en Enero de 2018 cuando se recibe a la paciente sin poder portar su prótesis previa, acompañada de su abuela (tutor) refiere dejar de usarla “unos días”. Se procede por adaptar su misma prótesis reduciendo el tamaño de la misma hasta lograr que se adapte en una posición lo más adecuada dentro de la cavidad; sin embargo la apertura palpebral es muy reducida en referencia al ojo contralateral sano. (Foto 2)



Cambio de Conformadores Ortopédicos: (Figura 3) se citó al mes y medio para colocar un conformador más grande, dando tiempo suficiente para que este conformador con el uso y el estímulo fisiológico del parpadeo ampliara los fondos de saco conjuntivales con los movimientos musculares. Cada cita que acudía, se le adaptaba un conformador más amplio para que ocupara la máxima capacidad de la cavidad anoftálmica y así estimulara la ampliación interna; desafortunadamente las citas de la paciente eran esporádicas debido a las dificultades de trasladarse a la Ciudad de México, recursos económicos y faltar a la escuela.

Este tratamiento se se llevo durante siete meses y medio, logrando cambiar en este período cinco conformadores incluyendo la prótesis que usaba anteriormente la paciente la cual se modifico para adaptarla al saco conjuntival y dar inicio al tratamiento ortopédico.



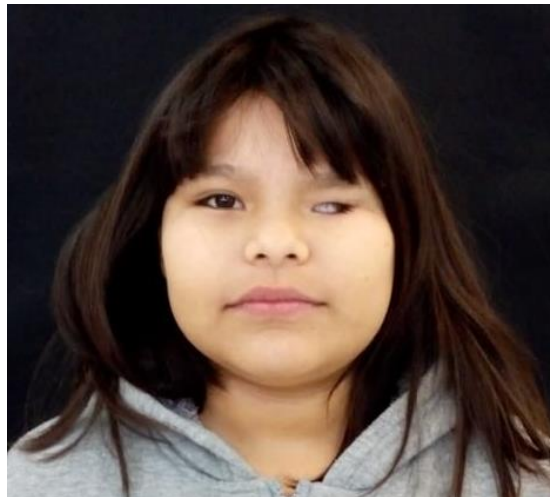Se muestra serie de prótesis y conformadores usados para expandir la cavidad, cambiados periódicamente, con aumento de tamaño gradual.



No. Conformador	Largo (mm)	Alto (mm)	Tiempo
1	16	15	6 semanas
2	18	16	12 semanas
3	19	17	18 semanas
4	22	18	24 semanas
5	24	19	30 semanas

## Resultados

Del conformador no.1 (prótesis modificada) que midió 16mm de ancho por 15mm de alto se logró alcanzar, en siete meses y medio, la expansión de los sacos conjuntivales hasta alcanzar internamente, con el cambio periódico de conformadores personalizados, medidas donde se alojara un conformador de 24mm de ancho por 19 mm de alto.



## Conclusión

Gracias al tratamiento ortopédico con conformadores personalizados se logró expandir exitosamente los fondos de saco conjuntival de la cavidad anoftálmica; lo cual permitió el alojamiento seguro y adecuado de una prótesis ocular con mejores características anatómicas y ortopédicas para permitir el desarrollo facial y buscar características estéticas más altas.

Cabe mencionar que pese a que no se logró una apertura palpebral significativa, si se alcanzó una profundización del saco conjuntival adecuada, la cual permitirá el alojo de futuras prótesis y dar continuidad con el tratamiento ortopédico durante los años subsecuentes para aprovechar al máximo el período de crecimiento y desarrollo craneofacial en el cual se encuentra la paciente.

## Discusión

Rojas Rendón et al.<sup>13</sup> realizó una revisión bibliográfica sistematizada en donde se abordan diferentes tratamientos para las cavidades anoftálmicas como los implantes porosos de hidroxiapatita, polietileno y alúmina; el inconveniente de los implantes estáticos radica en el tamaño: los pequeños implican resultados estéticos no deseados; los grandes en manos no expertas conllevan riesgos de extrusión de este, además estos implantes no auguran resultados estéticos ni movilidad para todos los casos clínicos.

Otra técnica descrita por Mazzoli RA et al.<sup>14</sup> fue con implantes de hidrogel osmótico esférico mismo que implanta en la cavidad orbitaria a través de una incisión lateral de la conjuntiva, sin embargo, de colocarlos antes de tiempo se corre el riesgo de que su rápido crecimiento provoque extrusión del implante, retracción conjuntival y deformidad facial. Sumado a los inconvenientes antes mencionados, se añaden los altos costos, el manejo especializado del personal médico, así como la poca disponibilidad de compra para el paciente; lo que llevaría al fracaso o desapego del tratamiento sin lograr resultados deseados, todo mientras transcurre tiempo valioso para el abordaje del padecimiento.

Mclean et al.<sup>15</sup> plantea que con la técnica de conformadores personalizados; misma que se usó en este caso, se logra el crecimiento orbital de manera gradual y en correspondencia con el uso adecuado así como las características fisiológicas y de capacidad de crecimiento y desarrollo de cada paciente.

Este mismo tratamiento mediante conformadores ortopédicos personalizados, es llevado por el Departamento de Prótesis Maxilofacial de la Facultad de Odontología de la UNAM, teniendo siempre disponibilidad de recursos materiales y médicos para alcanzar los resultados deseados; además este método resulta muy económico haciendo viable para los pacientes, de los cuales solo es requerido su compromiso absoluto con el tratamiento para lograr éxito en los resultados.

## Bibliografía

1. Alicia Galindo-Ferreiro, Sahar M Elkhamary, Fatimah Alhammad, Laila AlGhafri, Manar AlWehaib, Dalal Alessa, Saif Aldossari, Patricia Akaishi, Rajiv Khadekar, Osama AlShaikh & Silvana Artioli Schellini (2018): Characteristics and management of congenital anophthalmos and microphthalmos at a tertiary eye hospital, Orbit, DOI: 10.1080/01676830.2018.1521843
2. Quaranta-Leoni, Francesco M. Congenital anophthalmia: current concepts in management. *Current Opinion in Ophthalmology*: September 2011 - Volume 22 - Issue 5 - p 380–384. doi: 10.1097/ICU.0b013e328349948a
3. Ludwig PE, Czyz CN. Embryology, Eye Malformations. [Updated 2019 Feb 4]. In: StatPearls [Internet]. Treasure Island (FL): StatPearls Publishing; 2019 Jan-. Available from: <https://www.ncbi.nlm.nih.gov/books/NBK482496/>
4. Iván Antonio García-Montalvoa, Juan Carlos Zentenob. Genetic basis of severe congenital eye defects. *Revista Mexicana de Oftalmología* 2013;87(1):64-70
5. Lopez Munoz, Héctor; Aguayo Saldías, Catalina; Lillo Climent, Francisca y Antileo Ramirez, Marcela. Anoftalmia congénita. Reporte de una serie familiar. *Odontoestomatología*. 2017, vol.19, n.29, pp.85-90. ISSN 0797-0374.
6. Llorente-González, S., Peralta-Calvo, J., & Abelairas-Gómez, J. M. (2011). Congenital anophthalmia and microphthalmia: epidemiology and orbitofacial rehabilitation. *Clinical ophthalmology (Auckland, N.Z.)*, 5, 1759–1765. doi:10.2147/OPHTH.S27189
7. Aggarwal H, Kumar P, Singh R. Prosthetic management of congenital anophthalmia-microphthalmia patient. *Arch Med Heal Sci*. 2015; 3(1):117.
8. Navas-Aparicio, Hernández-Carmona. Anoftalmía y microoftalmía: descripción, diagnóstico y conducta de tratamiento *Rev Mex Oftalmol*; Julio-Agosto 2008; 82(4):205-209
9. Verma AS, Fitz Patrick DR. Anophthalmia and microphthalmia. *Orphanet J Rare Dis*. 2007;2(1):47.
10. Bernardino CR. Congenital Anophthalmia: A Review of Dealing with Volume. *Middle East Afr J Ophthalmol*. 2010. 17(2):156-60.
11. Goiato MC, dos Santos DM, Bannwart LC, Moreno A, Pesqueira AA, Haddad MF, dos Santos EG. Psychosocial impact on anophthalmic patients wearing ocular prosthesis. *Int J Oral Maxillofac Surg*. 2013;42(1):113-9
12. Ahn JM, Lee SY, Yoon JS. Health-Related Quality of Life and Emotional Status of Anophthalmic Patients in Korea. *Am J Ophthalmol*. Elsevier Inc. 2010;149.
13. Irene Rojas Rondón, I Hazel Turiño Peña, II Lázara Ramírez García, I Danay Duperet Carvajal, II Yoandre Michel Carrazana Pérez, I Susana Rodríguez Masól. Clinical and surgical management of congenital anophthalmia and microphthalmia. *Rev Cubana Oftalmol* vol.29 no.4 Ciudad de la Habana oct.-dic. 2016
14. Mazzoli RA, Raymond WR, Ainbinder DJ, Hansen EA. Use of self-expanding, hydrophilic osmotic expanders (hydrogel) in the reconstruction of congenital clinical anophthalmos. *Curr Opin Ophthalmol*. 2004;15(5):426-31.
15. Navas Aparicio MC, Hernández Carmona SJ. Anoftalmia y microoftalmia: descripción, diagnóstico y conducta de tratamiento. Revisión bibliográfica. *Rev Mex Oftalmol*. 2008 [citado 18 de mayo de 2015];82(4):205-9.