



UNIVERSIDAD NACIONAL AUTÓNOMA DE
MÉXICO



FACULTAD DE ODONTOLOGÍA

Rehabilitación protésica de una paciente con excenteración
amplia y hemimaxilectomía

CASO CLÍNICO

QUE PARA OBTENER EL GRADO DE

ESPECIALISTA EN PRÓTESIS MAXILOFACIAL

P R E S E N T A:

PAUL JOSHUA MORALES CONTRERAS

TUTOR: Esp. VICENTE ERNESTO GONZÁLEZ CARDÍN

ASESOR: Dra. EILEEN URIBE QUEROL

Rehabilitación protésica de una paciente con excenteración amplia y hemimaxilectomía

Autor: C.D. Paul Joshua Morales Contreras

*Coautores: Dr. Vicente González Cardín
Dra. Eileen Uribe-Querol*

RESUMEN

En este trabajo se rehabilitó un paciente femenino diagnosticada con fibrosarcoma de alto grado cuyo tratamiento fue una excenteración amplia y hemimaxilectomía con extensión del lado derecho. Como resultado de la cirugía se generó un defecto facial con pérdida de la región orbitaria y un defecto intraoral clase IV según la clasificación de Aramany. La rehabilitación consistió en un obturador palatino y una prótesis orbitofacial para cada defecto, respectivamente. La prótesis orbitofacial se realizó en silicón grado médico y se caracterizó con pigmentos intrínsecos y extrínsecos. Como medio de retención se utilizó únicamente la retención anatómica propia del defecto. La rehabilitación protésica permitió a la paciente mejorar su fonación, alimentación y desenvolvimiento social, por tanto colaboró a mejorar su calidad de vida.

INTRODUCCIÓN

El creciente porcentaje de cáncer en la población y un índice considerable de traumatismos que involucran la región facial han generado un grupo de pacientes con anomalías o defectos faciales postquirúrgicos. Pacientes con este tipo de defectos poseen un notable deterioro en su actividad fisiológica y en su desenvolvimiento psicosocial. Por tanto, poseen un grave problema de autoestima.¹

La falta de atención oportuna del cáncer produce grandes deformidades con destrucción de piel, mucosas y tejido óseo. Además, los tumores en etapas avanzadas frecuentemente sufren metástasis, lo que disminuye las posibilidades de erradicar por completo esta patología. De aquí la importancia de hacer un diagnóstico precoz, tratamiento inmediato y rehabilitación subsecuente.¹ Los tratamientos incluyen cirugía, quimioterapia, radioterapia o una combinación de estas.^{4,5}

El fibrosarcoma es un tumor maligno, caracterizado por la presencia de haces entrelazados de fibras colágenas, y por la ausencia de otro tipo de estructuras histológicas, como hueso o cartílago. De todos los tumores, sólo el 1% corresponde a sarcomas primarios y de éstos, el 36% son fibrosarcomas. De estos últimos, sólo entre el 5%-15% se localiza en cabeza y cuello. Por consiguiente, son extremadamente raros de encontrar durante la práctica clínica habitual.³

Su etiología es desconocida y su pronóstico está determinado según el grado de malignidad del tumor y del estadio en que se encuentre al momento del diagnóstico. El

pilar principal en el tratamiento curativo de estos tumores es la cirugía. Son de crecimiento lento y sólo dan metástasis en etapas tardías. Por lo general, los sarcomas dan pocas metástasis, pero con mayor frecuencia éstas se localizan en pulmones. Sin embargo, cuando se presenta, la recurrencia del tumor es una de sus mayores complicaciones.³

Los tratamientos actuales no buscan únicamente erradicar la neoplasia, sino que al mismo tiempo brindarle al paciente una mejor calidad de vida. Esto se logra, realizando una rehabilitación estética y funcional. La rehabilitación puede ser realizada por medio de cirugía reconstructiva, si el defecto resultante es de corta extensión o poca complejidad. Ahora bien, si el defecto es de mayor extensión y la cirugía no es una opción viable, se puede optar por la rehabilitación por medio de prótesis funcionales y estéticas.^{6,7}

Estas prótesis pueden realizarse para pacientes con defectos congénitos, enfermedades adquiridas o traumas. Aunque la cirugía puede corregir la mayoría de los defectos, dicha reconstrucción puede no llenar las expectativas de los pacientes. La reconstrucción quirúrgica y la protésica tienen diferentes limitantes. El cirujano está limitado por las características del tejido circundante, el riego vascular subyacente y las condiciones de salud general del paciente. El protesista maxilofacial está limitado por las propiedades de los materiales disponibles para restauración protésica, la movilidad de los tejidos vecinos, la dificultad para establecer una adecuada retención para las prótesis de mayor tamaño y la capacidad del paciente para aceptar el resultado obtenido.⁶

La retención de las prótesis puede llevarse a cabo por diferentes métodos: anatómico (uso del mismo defecto resultante y tejidos vecinos), químico (adhesivos grado médico) y mecánico (implantes osteointegrados y otros accesorios). Se determina el método a utilizar para cada caso, evaluando las variables que puedan afectar el buen funcionamiento del método elegido, tales como el estado de los tejidos vecinos, movilidad de la zona involucrada, extensión del defecto, etc. El uso de adhesivos es un método ampliamente utilizado cuando no se puede hacer uso de las demás opciones, los adhesivos hechos a base de agua no son agresivos para la prótesis ni para la piel y se colocan sobre los márgenes de la prótesis, en contacto con la piel. Éstos adhesivos se eliminan fácilmente con agua y jabón la acción de estas sustancias puede durar hasta diez horas; aunque su período de persistencia es variable ya que pueden influir las condiciones ambientales y la movilidad de los tejidos.¹⁰

La introducción de los implantes osteointegrados ha mejorado dramáticamente el problema de la retención que se tenía con los otros métodos empleados, permitiendo el uso de prótesis de gran tamaño en tejidos móviles, ya que se logran fabricar bordes finos y más flexibles. Lamentablemente, a pesar de sus excelentes resultados, los implantes faciales no son la opción más utilizada para retener prótesis, debido a su elevado costo, las condiciones específicas que deben tener los tejidos sobre los cuales se pretenden colocar los implantes y el estado de salud en general del paciente.⁶

Con base en todo lo anterior, es importante que el cirujano pueda asesorar y explicar adecuadamente a los pacientes ambas alternativas, la quirúrgica y la protésica. En casos de pacientes con defectos faciales extensos que traen como consecuencia múltiples dificultades funcionales y psicológicas, la rehabilitación protésica es una excelente opción para mejorar la funcionalidad y la autoestima.^{8,9}

Este trabajo se centra en la rehabilitación protésica de una paciente con fibrosarcoma de antro maxilar de alto grado, que al ser extirpado, genera un defecto facial muy extenso.

PRESENTACIÓN DEL CASO CLÍNICO

Paciente femenino de 53 años de edad, sin antecedentes heredofamiliares o patológicos de importancia referidos al momento. Inicia su padecimiento con congestión nasal en abril del año 2010, al no mejorar visita a su médico, quien luego de una valoración identifica un pólipos nasal, el cual es extirpado, obteniendo un resultado histopatológico de fibrosarcoma de fosa nasal derecha, dicho diagnóstico motiva para que sea referida al Instituto Nacional de Cancerología de México (INCAN) donde se evalúa a la paciente, refiriendo como único síntoma presente rinorrea. A la evaluación clínica presenta un aumento de volumen en la región malar derecha, se realiza rinoscopia de exploración, encontrando así un nuevo pólipo nasal. Dado el antecedente histológico de la lesión anterior, se decide realizar una maxilectomía parcial, hallando un tumor de antro maxilar con afección del cornete medio y respuesta histopatológica de fibrosarcoma de alto grado. Se mantiene en observación a la paciente durante un mes, se realiza una tomografía de control, hallando una neoformación sólida que ocupa la cavidad de la maxilectomía previa con infiltración a las celdillas etmoidales; a la exploración física muestra un aumento de volumen en hemicara derecha con extensión hacia el canto interno del ojo del mismo lado y presencia de nódulos sospechosos de actividad recidivante.

Se da inicio a tratamiento de radioterapia previo a la cirugía, posteriormente se realiza una hemimaxilectomía derecha con extensión y excenteración amplia. Tras ocho meses de observación sin cambios aparentes, es referida al servicio de Prótesis Maxilofacial para su rehabilitación estética y funcional, se evalúa a posibilidad de colocar implantes faciales osteointegrados, recibiendo una terapia previa de oxígeno hiperbárico para lo que se realiza interconsulta con Medicina hiperbárica. Un estudio diagnóstico de resonancia magnética indica la presencia de cambios compatibles con metástasis a pulmón derecho. Se procede a realizar la rehabilitación protésica mediante una prótesis orbitofacial y un obturador palatino a la brevedad posible.

METODOLOGÍA

OBTURADOR PALATINO

Se evalúan las estructuras intraorales remanentes, (fig. 1) tomando todas las medidas de precaución necesarias para evitar cualquier incidente se realiza una impresión con hidrocoloide irreversible, obteniendo a partir de ésta un modelo inicial en yeso piedra mejorado, (fig. 2A y 2B) sobre este modelo se diseña la estructura y extensión que tendrá el obturador palatino. Basados en este diseño, preparamos las estructuras dentales en la paciente, al mismo tiempo que se fabrica un portaimpresión individual para el maxilar.

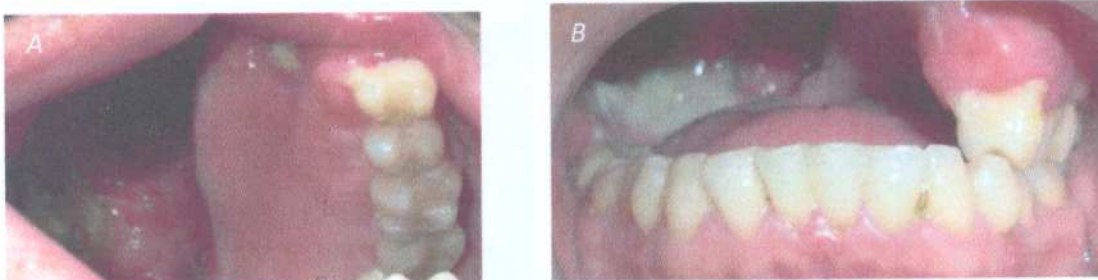


Fig. 1. Estructuras intraorales remanentes, correspondientes a un defecto Clase IV según la clasificación de Aramany. A) Vista superior B) Vista frontal

Posteriormente, se realiza una impresión con hule de polisulfuro, obteniendo luego un modelo final en yeso piedra mejorado, (fig. 2C Y 2D) sobre el cual se verifica el diseño elegido. Luego se fabrica sobre este modelo el esqueleto metálico que servirá como base y brindará estabilidad y retención al obturador (fig. 3). Una vez ajustado dicho esqueleto en el modelo, se prueba en la paciente, se realiza así mismo el encerado primario y se efectúan en la paciente las pruebas indicadas para brindar masticación, deglución y fonación óptimas.

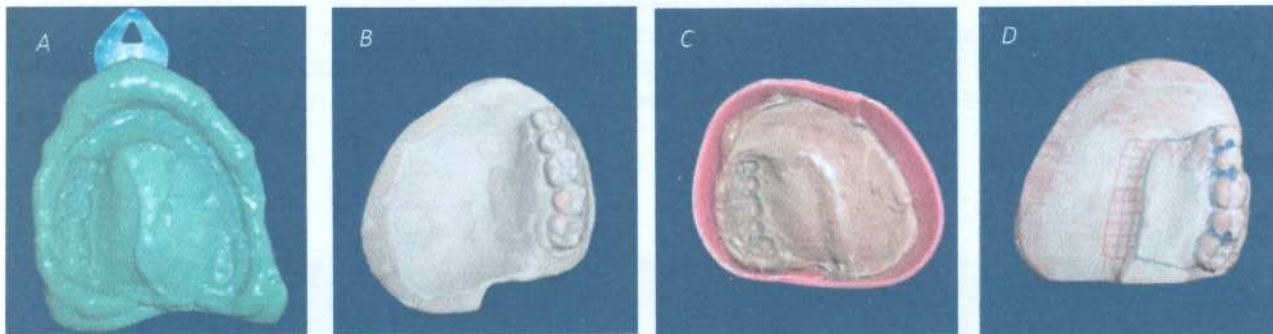


Fig. 2. A) Impresión con hidrocoloide. B) Modelo inicial. C) Impresión final con hule de polisulfuro. D) Modelo final

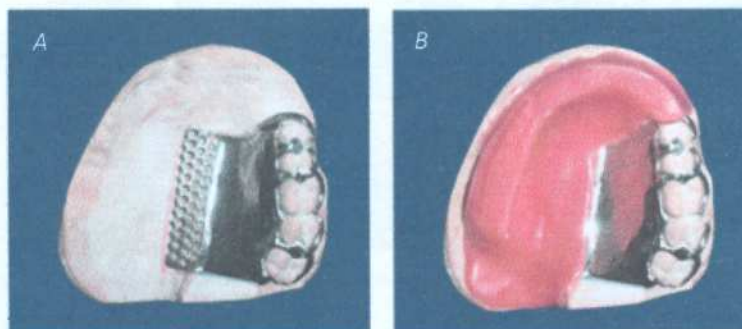


Fig. 3. A) Esqueleto metálico. B) Esqueleto metálico con encerado primario

Posteriormente se realiza el montaje de los modelos superior e inferior en un articulador semiajustable (fig. 4A). A partir de esto se procede realizar el enfilado de los dientes, se realizan nuevamente pruebas en la paciente, verificando tanto la estética, como la masticación, fonación y sobre todo la comodidad de la paciente. Una vez hemos logrado cubrir estos objetivos primarios en el diseño del obturador, se procede a enmufflar y procesar el obturador palatino en polimetilmetacrilato termopolimerizable. Luego de esperar el tiempo de polimerización indicado, se recupera el aparato de la mufla, recorta y pule (fig. 4B). Se prueba de nuevo en la paciente, para verificar su función.

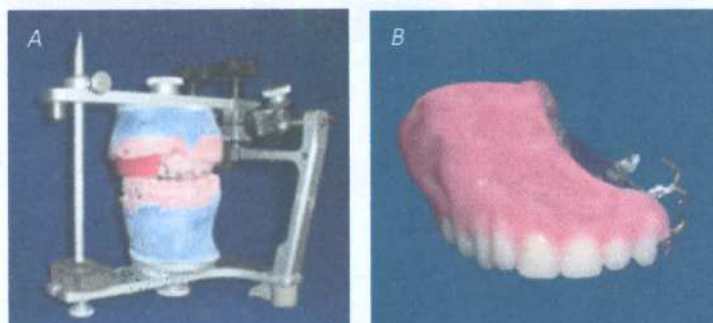


Fig. 4. A) Montaje en articulador semiajustable. B) Obturador terminado

PRÓTESIS ORBITOFACIAL

Una vez colocado el obturador palatino, nos brindará el soporte adecuado para las estructuras faciales involucradas (fig. 5), pudiendo realizar ahora la impresión facial con hidrocoloide irreversible, a partir de la cual obtenemos un modelo de trabajo en yeso piedra mejorado (fig. 6A). Como primer paso procedemos a realizar la prótesis ocular que imite las características del globo ocular izquierdo, tanto en volumen y proporción, como en color, diámetro e irrigación. Una vez finalizada la prótesis ocular la llevamos al modelo de trabajo, ubicándola en las tres dimensiones y procedemos a iniciar la fabricación en cera de la prótesis orbitofacial imitando todas las características del lado contralateral. Luego se realiza la prueba de la prótesis en cera en la paciente y se realizan los detalles finales (fig. 6B Y 6C).

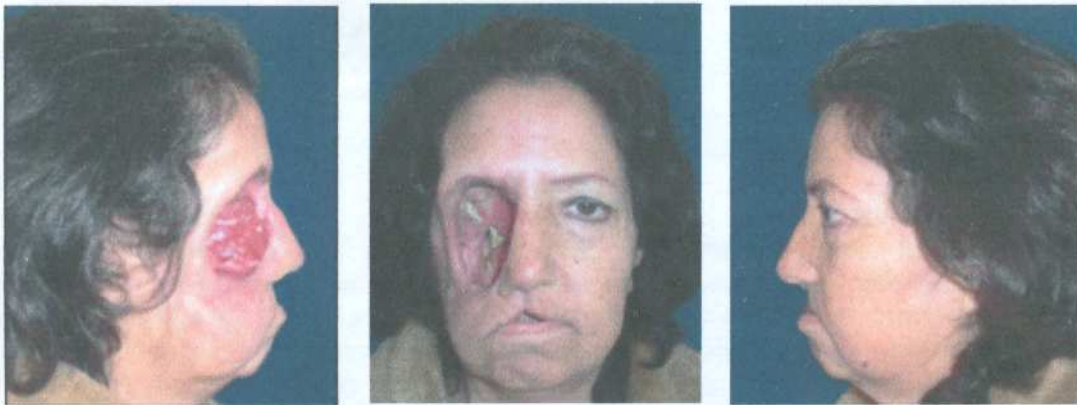

Fig. 5. Fotografía extraoral que muestra las estructuras involucradas y los detalles a reproducir en la prótesis orbitofacial

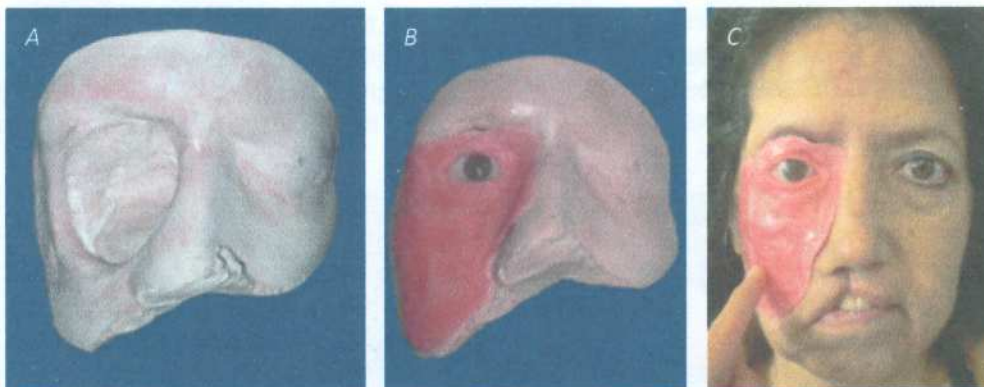


Fig. 6. A) Modelo facial de trabajo. B) Encerado primario. C) Prueba en cera en la paciente

Al obtener un resultado estético aceptable, procedemos a enmuflar la prótesis en cera y posteriormente se procesa con silicón grado médico pigmentado (fig. 7). Luego de esperar el tiempo de polimerización indicado se recupera la prótesis, se recorta y realiza pigmentación extrínseca. Por último se colocan las pestañas y cejas artificiales (fig. 8). Como última prueba se coloca el obturador palatino en su lugar lo mismo que la prótesis orbitofacial y se pide a la paciente que realice gestos y diversos movimientos para evaluar la estabilidad de ambas prótesis y la comodidad de la paciente (fig. 9).

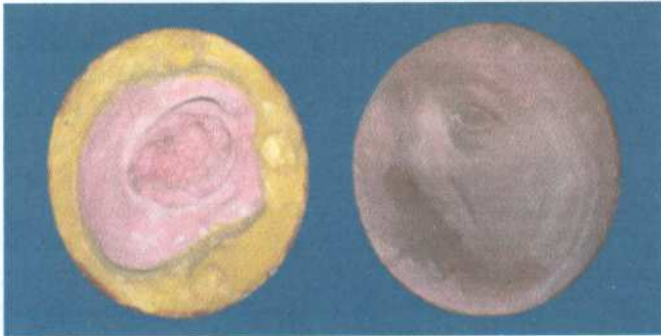

Fig. 7. Mufla y contramufla de la prótesis orbitofacial

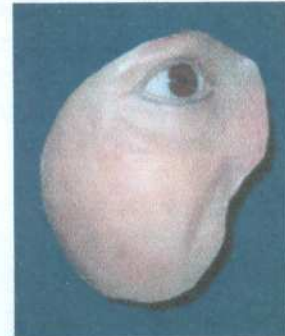

Fig. 8. Prótesis orbitofacial terminada

RESULTADOS

Debido a la extensión de ambos defectos, intraoral y facial, existieron varios inconvenientes en cuanto a la retención y algunos menos en la confección, los cuales fueron minorizados debido a una adecuada planeación y diseño de como se realizarían las prótesis. El mayor inconveniente lo tuvimos en determinar y obtener el tipo de retención a utilizar, tomando en cuanto la extensión del defecto, las estructuras involucradas, los movimientos funcionales que involucran los tejidos remanentes y el estado de salud de los mismos. Con el obturador palatino se logró obtener muy buena retención y estabilidad, a consecuencia del conector mayor utilizado y la disposición de los retenedores. En cuanto a la prótesis orbitofacial, se logró obtener un buen resultado estético, aunque la retención se vio ligeramente comprometida debido a las estructuras móviles inestables durante los movimientos funcionales de masticación. Dada la extensión del defecto, el corto periodo de tiempo en el que tuvo que ser rehabilitada y las escasas opciones de retención disponibles, el resultado obtenido fue bastante satisfactorio.

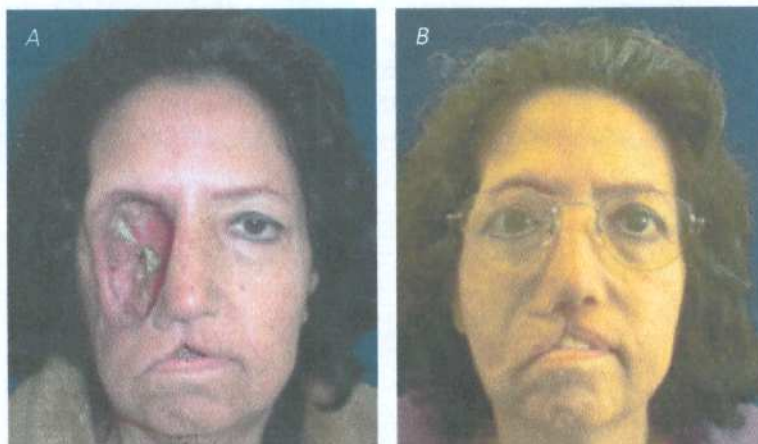

Fig. 9. A) Fotografía inicial.

B) Fotografía final

DISCUSION

Dado el tipo de defecto y la extensión que abarcaba, la mejor opción en retención hubiera sido colocar implantes osteointegrados, los cuales brindan una adecuada estabilidad y mayor comodidad para sujetar la prótesis orbitofacial, lo mismo hubiera resultado ideal para el obturador palatino, una prótesis muco-dento-implantosoportada. Sin embargo, este tipo de rehabilitación requiere de un largo periodo de trabajo, pues para lograr una buena osteointegración de los implantes es necesario esperar al menos tres meses después de colocados los implantes, tomando en cuenta que la paciente también debe tener un estado de salud general, óptimo y estable. Por esta razón se decidió utilizar el tipo de retención anatómica y química.^{6, 11, 12}

En los casos de rehabilitación de defectos amplios y más aún en aquellos casos que incluirán dos tipos diferentes de prótesis, se complica mucho lograr buena adaptación, retención y estética. El resultado obtenido con esta paciente fue un buen logro, a pesar de las escasas opciones de retención de las que pudimos hacer uso, pues influyeron diversos factores como el estado de salud en deterioro de la paciente, el estado de los tejidos circundantes y la extensión del defecto.⁶ Por otra parte, el obturador palatino, cubrió las necesidades anatómico-funcionales faltantes. Es decir, la paciente pudo alimentarse con mayor comodidad y comunicarse de mejor manera.

Es muy importante resaltar que en los pacientes con historia oncológica se debe mantener en observación y evaluación clínica minuciosa constante, así como realizar análisis periódicos, para detectar cualquier alteración sospechosa que pueda traer consecuencias negativas en la recuperación de los pacientes.¹⁵

CONCLUSIONES

Los factores pronóstico como la localización, tamaño del tumor, afectación ganglionar y la respuesta inicial al tratamiento primario, son determinantes para hablar de éxito en términos de curación, paliación y de supervivencia al cáncer, por tanto, es indispensable realizar un diagnóstico correcto y a tiempo para evitar llegar a consecuencias que comprometan grandemente la calidad de vida y rehabilitación de los pacientes.

En los casos que se rehabilitan defectos amplios sobre tejidos móviles es sumamente difícil lograr buena retención y al mismo tiempo comodidad para el paciente. En este caso clínico se logró rehabilitar al paciente con dos prótesis, una facial y un obturador palatino. El paciente logró recuperar su función masticatoria, fonación y estética, habiendo sido éste tipo de rehabilitación la mejor opción para su padecimiento.

BIBLIOGRAFIA

1. de la Garza, Jaime. **Tumores de cabeza y cuello**. Abril-Junio 2000. Revista del Instituto Nacional de Cancerología.
2. F.L., Greene. **TNM: Our language of Cancer**. Mayo-Junio 2004, CA Cancer J Clin.
3. Mercado, Víctor. **Fibrosarcoma**. 2005. Rev. Otorrinolaringología y Cirugía de Cabeza y cuello.
4. **Comité para el estudio de tumores de Cabeza y Cuello**. 2000. Interamericana. México.
5. INCAN, **Manual de Oncología, Procedimiento Médico Quirúrgico**, 2006. Interamericana. México.
6. John Beumer III. **Maxillofacial rehabilitation**. 2011. Quintessence Publishing. USA.
7. Myers EN, Suen JY. **Cancer of head and neck**. 1997. WB Saunders Company.
8. Jankielewicz, Isabel. **Prótesis Buco-Maxilo-Facial**. 2003. Quintessence.
9. Chang, Ting -Ling. **Treatment satisfaction with facial prostheses**. September 2005. Journal of prosthetic dentistry.
10. Carmona, Renata. **Prótesis maxilofacial en defecto intraoral y extraoral resultado de linfoma no Hodgkin**. 2011. Oral.
11. Taylor, Thomas. **Clinical maxillofacial prosthetics**. 2000.
12. McKinstry, Robert. **Fundamental of Facial Prosthetics**. 1995.
13. Tanner, Paul. **External auricular and facial prosthetics: a collaborative effort of the reconstructive surgeon and anaplastologist**. 2006. Facial plastic surgery clinics of North America.
14. Hecker, Donna. **Can we asses quality of life in patients with head and neck cancer? A preliminary report from the American Academy of Maxillofacial Prosthetics**. 2002. The Journal of prosthetic dentistry.
15. DeVita V. **Cancer Principles and Practice of Oncology**. 6th edition. CD ROM interactive.
16. Fandiño, Luis Antonio. **Elaboración de obturador quirúrgico (prótesis inmediata) en un paciente con hemimaxilectomía por carcinoma epidermoide**. 2001. Revista ADM.
17. Cova J.L. **Biomateriales dentales**. 2004. Amolca. Colombia.