



UNIVERSIDAD NACIONAL AUTÓNOMA DE
MÉXICO



FACULTAD DE ODONTOLOGÍA

Rehabilitación de pabellones auriculares mediante prótesis
bilaterales con implantes oseointegrados: Presentación de
un caso clínico

CASO CLÍNICO

QUE PARA OBTENER EL GRADO DE

ESPECIALISTA EN PRÓTESIS MAXILOFACIAL

P R E S E N T A:

JORGE FRANCO CANALES

TUTOR: Esp. RENÉ JIMÉNEZ CASTILLO

ASESOR: Esp. JOSÉ FEDERICO TORRES TERÁN
Esp. EILEEN URIBE QUEROL



Rehabilitación de pabellones auriculares mediante prótesis bilaterales con implantes oseointegrados: Presentación de un caso clínico

**Franco J, Jiménez R, Torres Federico, Uribe-Querol E
Facultad de Odontología de la UNAM
División de Estudios de Posgrado e Investigación
Especialización en Prótesis Maxilofacial**

INTRODUCCIÓN

Los defectos auriculares son producto de anomalías congénitas, lesiones por trauma o cáncer.¹ Actualmente, existen sólo dos opciones de tratamiento disponibles para resolver los defectos auriculares.² La primera consiste en una serie de cirugías para obtener una reconstrucción auricular y la segunda es el uso de una prótesis auricular. La reconstrucción quirúrgica posee la desventaja de ser un proceso laborioso que involucra varias cirugías plásticas.³ En cambio, la alternativa con prótesis auricular ofrece menores riesgos, mejores características estéticas y la posibilidad de una retención adecuada de la prótesis auricular.⁴

Las prótesis auriculares se elaboran con materiales como el silicón y el acrílico. El silicón permite proporcionar a la prótesis las características adecuadas y ofrece resultados estéticos muy satisfactorios.⁵ Sin embargo, todas las prótesis auriculares deben ser retenidas lo cual siempre es un reto pues la retención óptima depende de varios factores.

Existen tres formas de retención de prótesis auriculares: la anatómica, la química y la mecánica. La anatómica consiste en retener la prótesis por medio de un remanente anatómico del mismo defecto auricular.⁶

La química se logra mediante adhesivos hechos especialmente para fijar la prótesis a la piel. La mecánica hace uso de implantes oseointegrados que son colocados en la porción mastoidea del cráneo. A estos implantes se les coloca la prótesis auricular. La retención mecánica es la mejor opción de retención, ya que después de tres meses de ser colocados los implantes, las prótesis auriculares se pueden colocar y quitar libremente. Esto permite dar un buen mantenimiento a las prótesis auriculares.⁷

En el presente trabajo se expone un caso clínico donde se muestra la rehabilitación de un paciente con defectos auriculares bilaterales. El tratamiento constó de tres etapas. La primera etapa consistió en colocar los implantes directamente al hueso mastoides en el sitio seleccionado en el diseño. La segunda etapa consistió en diseñar y elaborar la barra retenedora de la prótesis y finalmente, la tercera etapa en diseñar y fabricar las prótesis auriculares.

MATERIALES Y METODOS

Paciente

Se presentó a la Clínica de Prótesis Maxilofacial de la División de Estudios de Posgrado e Investigación, UNAM, un paciente femenino de 23 años de edad con microtia congénita de ambos pabellones auriculares. Al interrogatorio, la paciente manifestó un estado de salud bueno.

Plan de tratamiento

Se sugirió al paciente la eliminación del remanente auricular, la colocación de implantes oseointegrados y la fijación de prótesis auriculares con barra retenedora en ambos lados. El plan de tratamiento se dividió por lo tanto, en tres etapas. La primera etapa consistió en colocar los implantes directamente al hueso mastoides en el sitio seleccionado en el diseño. La segunda etapa consistió en diseñar y elaborar la barra retenedora de la prótesis auricular y finalmente, la tercera etapa en diseñar y fabricar las prótesis auriculares.

Primera etapa

Se realizó la cirugía para colocación de implantes con la remoción de los remanentes auriculares (Fig.1a). Se colocaron 2 implantes de titanio de 6mm (Conexao, Master Extraoral) en las porciones mastoideas del hueso temporal de ambos lados (Fig.1b). Después de 4 meses, una vez concluida la oseointegración, los implantes fueron descubiertos para pasar a la segunda etapa.

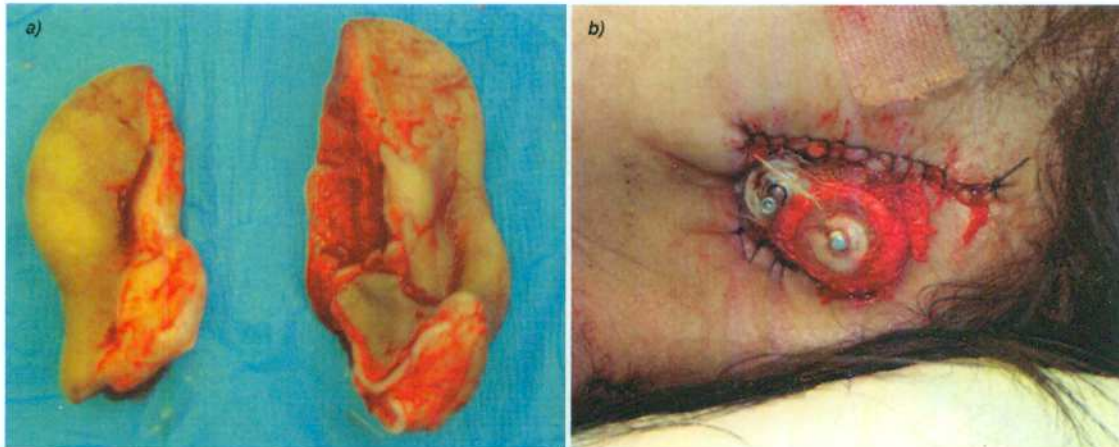


Figura 1. Primera Etapa. a) Remoción de remanentes auriculares, y b) Colocación de Implantes.

Segunda Etapa

Con los implantes descubiertos se diseñó y fabricó la barra de retención protésica. Se utilizó material plástico calcinable (Presi-Disc). Este material posee cilindros que se ajustan perfectamente a los soportes análogo (Imtec Co.) y confieren un diámetro transmucoso correcto, además de poseer perfiles en barra de plástico calcinable con caballitos de plástico elástico (Presil-Horix) que se colaron en metal cromo-cobalto (Remanium 2000) Fig. 2 (a y b).

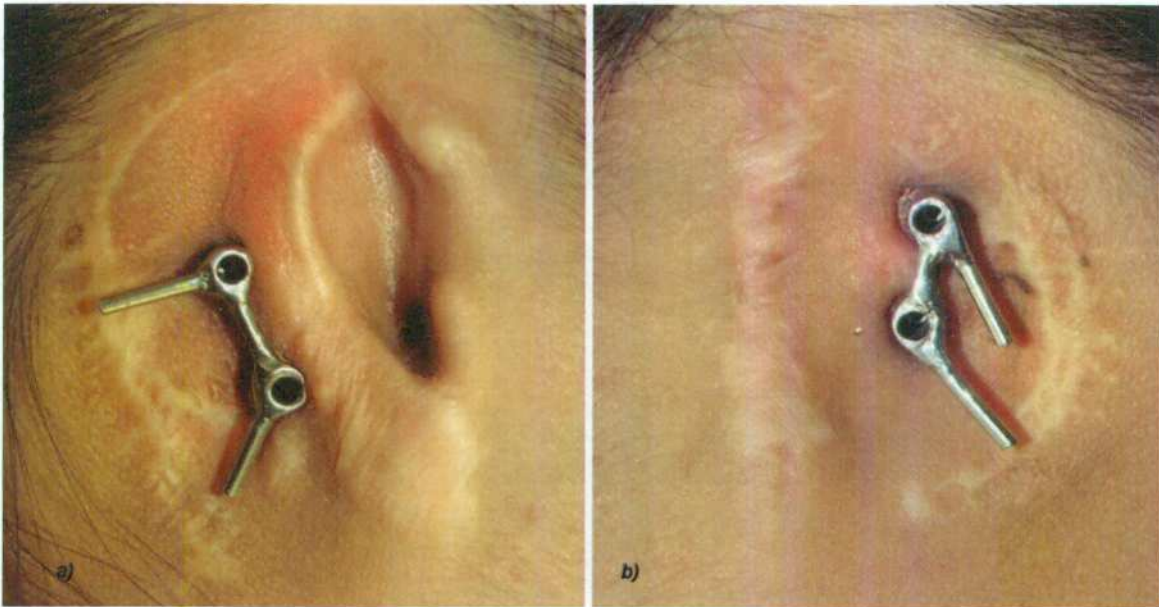


Figura 2. Barras de retención implantosoportadas. a) Derecha y b) Izquierda.

Tercera Etapa

La tercera etapa consistió en el diseño y elaboración de las prótesis auriculares.

Toma de impresión

Una vez elaborada la barra de retención protésica, se procedió a la toma de impresión, utilizando silicona por adición (Zhermack, Elite HD+ Putty Soft Fast Set). La impresión comprendió el área del defecto seleccionada para colocar la prótesis auricular (Fig. 3a y b). Se obtuvo un duplicado de los postes pilares en la posición y dirección correcta y se tomó la impresión a cielo abierto dejando ligeramente visibles los pilares. Se ubicó a la profundidad correcta de los conectores subcutáneos análogos (Fig. 3c).



Figura 3. Toma de impresión. a) Toma de impresión con silicón pesado, b) Colocación de silicón ligero, c) Impresión con análogos colocados correctamente.

Posteriormente, se colocó vinil polisulfuro pesado (Kerr) alrededor de los conectores subcutáneos (Fig. 4a y b). El utilizar este tipo de material blando tiene la finalidad de proporcionar una réplica del tejido suave peri-implántico. Este procedimiento permitió tener un modelo del defecto conteniendo un área alrededor de los análogos desmontables; observar con precisión la profundidad a la cual se ajustaron éstos con los análogos de los implantes y tener una textura parecida a la del tejido que rodeaba al implante. (Fig. 5a y b)

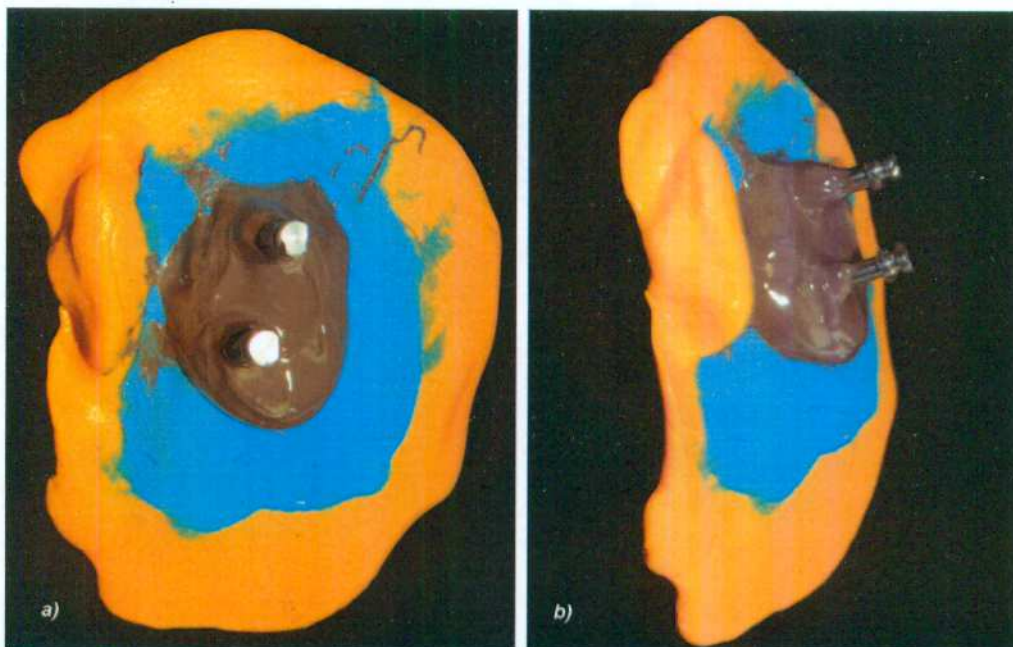


Figura 4. Hule de polisulfuro colocado en la impresión. a) Vista Frontal y b) Vista Lateral.

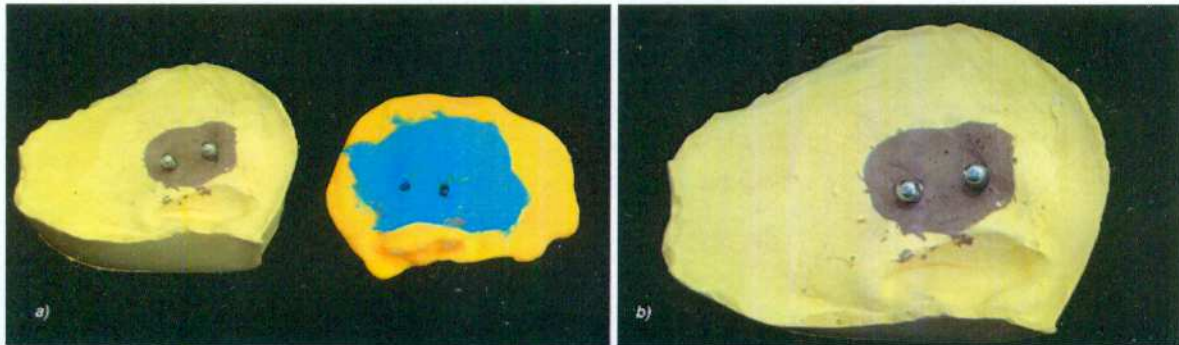


Figura 5. Obtención de modelo de trabajo. a) Retiro de impresión y b) Modelo de trabajo listo con replica de tejido suave.

Fabricación de templetas de acrílico

Una vez obtenido el modelo, se retiraron las barras del paciente y se colocaron en el modelo de trabajo para la fabricación de una concha de material acrílico. Esta concha contuvo las grapas retenedoras de la prótesis (Fig. 6a), mismas que se insertan en la barra retenida por los implantes (Fig. 6b). Una vez terminada esta concha se procedió con la realización de las prótesis auriculares en cera. Las prótesis se fueron orientando hasta obtener la posición, forma y orientación adecuadas (Fig. 6c).

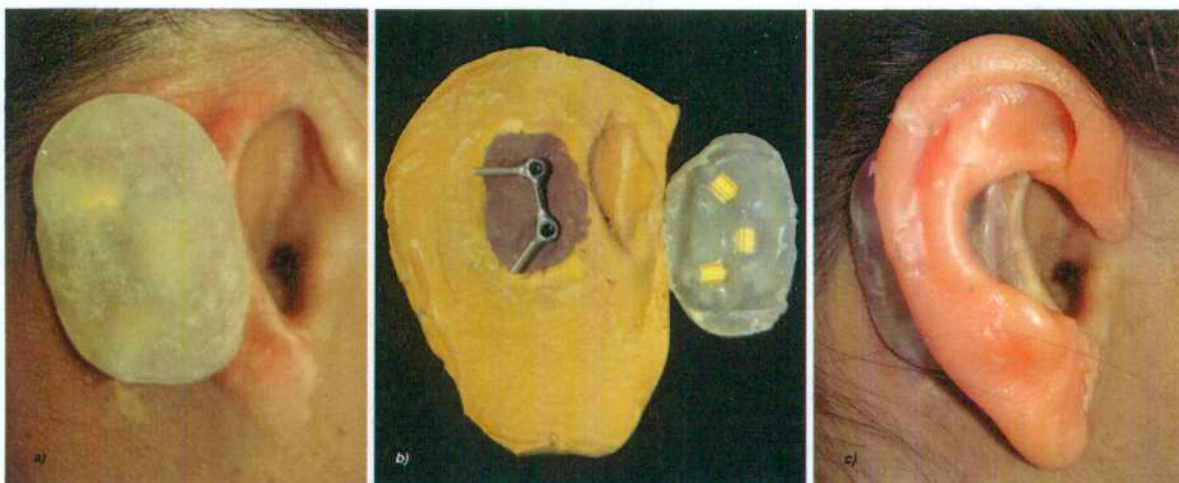


Figura 6. Templete de acrílico y encerado inicial. a) Templete de acrílico colocado en el paciente, b) Grapas retenedoras colocadas dentro del templete, c) Orientación de prótesis auricular en cera.

Modelado

El modelado se realizó con cera rosa toda estación (Rogson Wax, consistencia media) y se le fueron proporcionando las características anatómicas y estéticas adecuadas. Una vez que se terminó de modelar se verificó el espacio libre entre la prótesis y la piel; la orientación, estética y ajuste del patrón de cera con la barra y la posición de descanso del paciente (Fig. 7a y b).

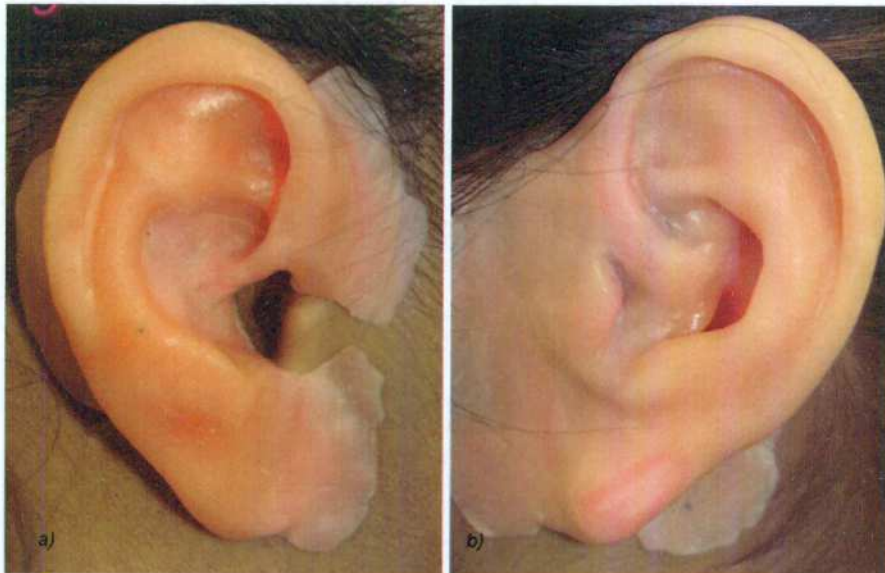


Figura 7. Modelado de prótesis en cera terminado, a) Derecha y b) Izquierda.

Enmuflado

Una vez terminados los patrones en cera, se enmuflaron con yeso velmix Tipo IV (Silky Rock), utilizando la técnica de enmuflado en tres partes. La primera parte consistió en colocar la base de yeso para el patrón, dejando los márgenes por encima del yeso, los patrones se enmuflaron con todo y sus respectivos templetes de acrílico. Una vez terminado el proceso de fraguado, se realizaron guías expulsivas, que sirvieron de orientación para la siguiente parte de yeso (Fig.8), y se colocó separador yeso/acrílico (Marca Arias)

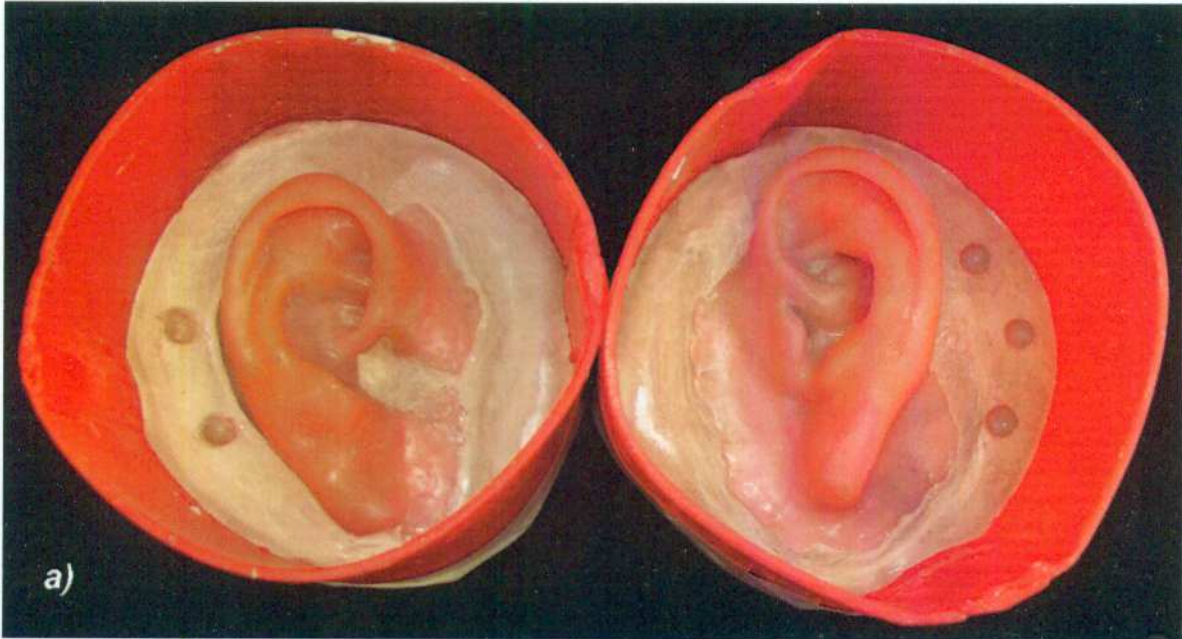


Figura 8. Primer parte de enmuflado de los patrones de cera, con guías.

La siguiente parte de yeso sólo abarcó la parte posterior (hélix) del patrón de cera, y de igual manera se realizaron retenciones expulsivas y se colocó separador. Fig. 9.

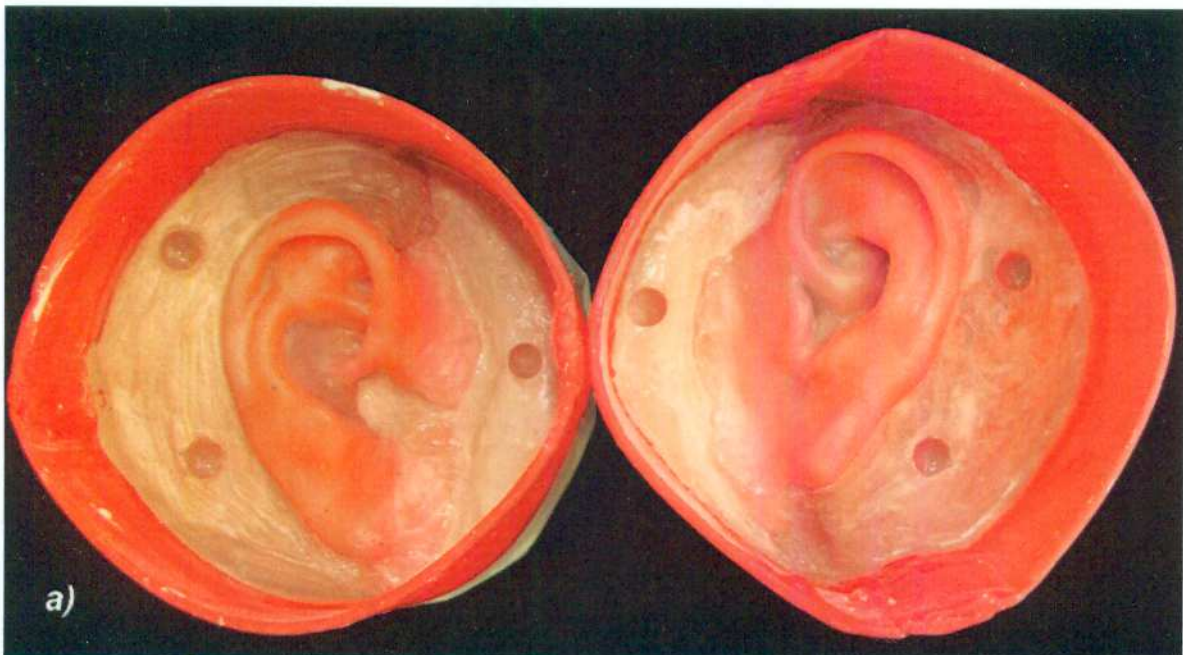

Figura 9. Segunda parte de yeso colocado en la parte posterior del hélix con guías.

Finalmente se colocó la tercera parte de yeso para lograr un enmuflado total en yeso de las prótesis en cera, que posteriormente fueron colocados a desencerar (Fig. 10).

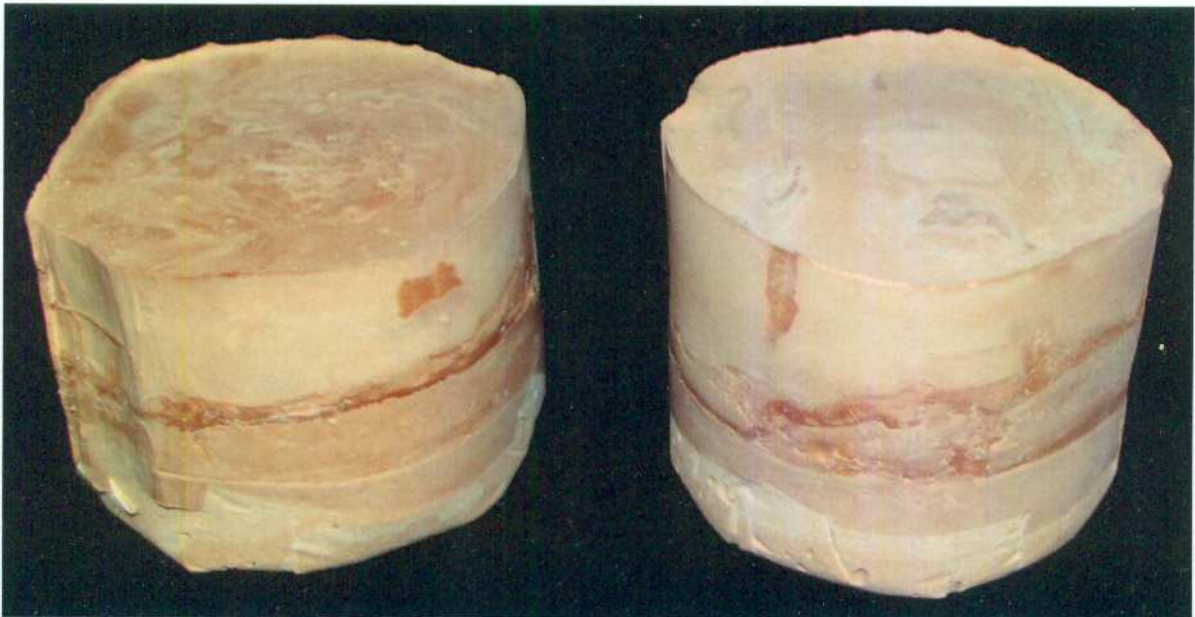


Figura 10. Moldes de yeso listos para ser desencerados.

Los moldes se colocaron a fuego lento para eliminar la cera, se lavaron con agua caliente y jabón. Además, se verificó que los moldes se encontraran en buen estado, libres de grasa y que no existieran trozos y rebabas de yeso, ya que si éstos entran en contacto con el silicón es difícil retirarlos. Finalmente, los moldes quedaron listos para ser empacados con el silicón grado médico (Fig. 11a y b)

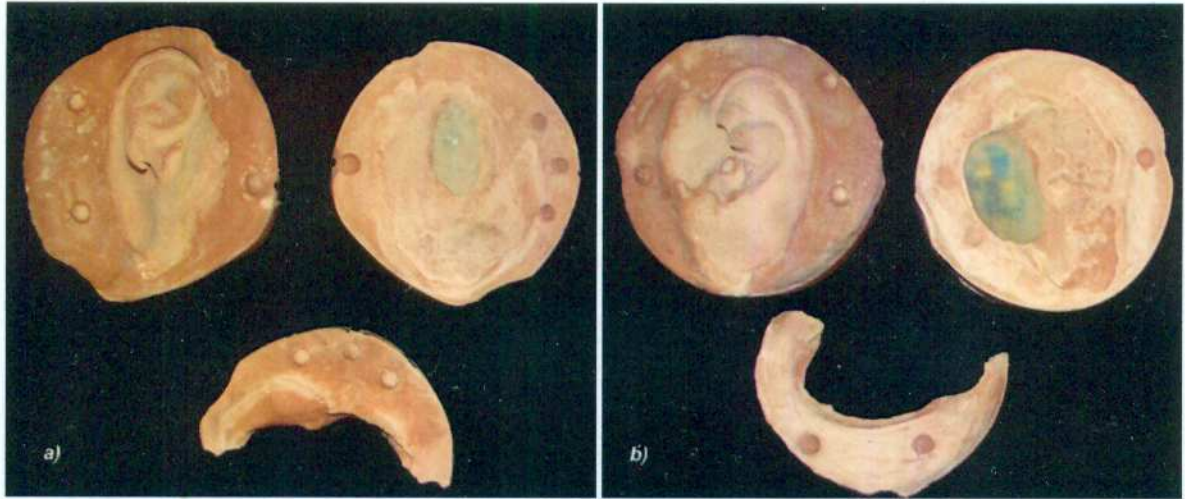

Figura 11. Moldes descenderados y listos para ser caracterizados. a) Molde de prótesis izquierda y b) Molde de prótesis derecha.

Caracterizado

En ésta fase se caracterizó la prótesis al color de piel del paciente, se utilizó silicón grado médico, marca (Silastic, Dow Corning), y se utilizaron fibras flock (Factor II), oleos y pigmentos naturales (Rodin). Se fue realizando la caracterización por zonas para poder lograr crear distintas gamas de colores de una misma estructura (Fig. 12a y b). Una vez terminado el caracterizado, se empaco el silicón en la mufla de yeso, y se colocó en una prensa, a la cual se le fue agregando presión de manera paulatina para lograr un flujo constante del material. En cuanto el material dejó de fluir, se recortaron los excedentes y se dejó vulcanizar durante 24 horas (Fig. 12c).

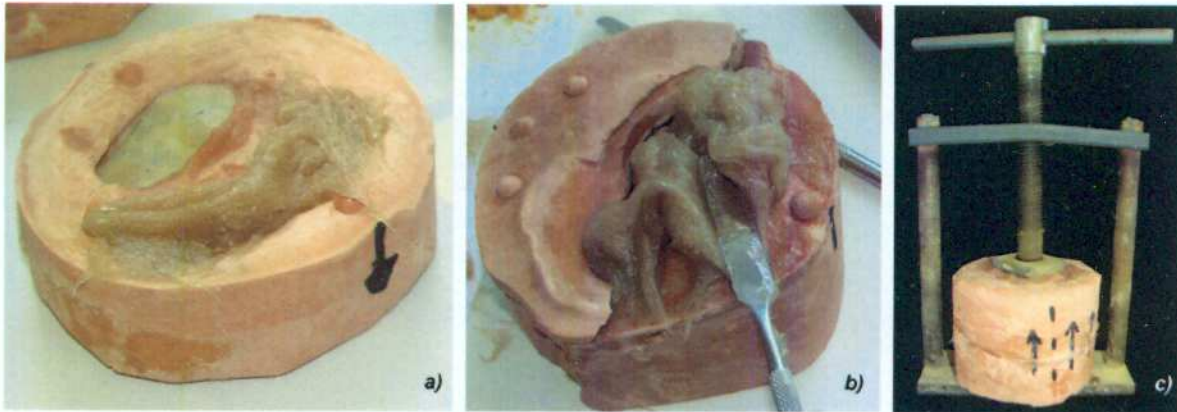


Figura 12. Caracterizado y empaçado del silicón. a) Caracterizado de la primer parte del molde. b) Caracterizado secuencial de la segunda parte del molde. c) Prensado del material.

Después del periodo de vulcanizado, se liberaron las prótesis auriculares de las muflas, con el cuidado de no desgarrar el material y de no fracturar el molde de yeso (Fig. 13a). Se procedió entonces al caracterizado extrínseco de las prótesis. El caracterizado se realizó con oleos y pigmentos naturales (Fig. 13b). Posteriormente, se les aplicó una capa de silicón transparente grado médico marca (Silastic, Dow Corning), y se dejó secar por 24 horas. Para dar un toque de naturalidad se colocaron aretes en las prótesis, que fueron escogidos por la paciente (Fig. 13 c).

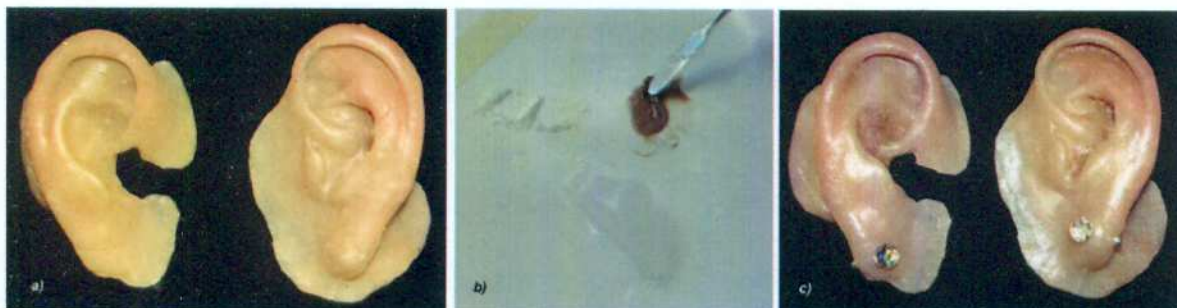


Figura 13. Caracterizado extrínseco de las prótesis auriculares. a) Prótesis liberadas, se puede observar el caracterizado extrínseco, b) Caracterizado extrínseco con óleos y pigmentos naturales, c) Prótesis auriculares terminadas.

Finalmente se colocaron las prótesis en el paciente y se dieron indicaciones de los cuidados y usos de las mismas.

RESULTADOS

El uso de los implantes oseointegrados en la fijación de las prótesis auriculares, ofrecieron una excelente retención y soporte. Además, mejoraron la apariencia del paciente; así como, su calidad de vida. El resultado final de la caracterización de las prótesis fue muy bueno ya que se logró el objetivo de mimetizar el color de las prótesis, con el color de los tejidos adyacentes y lograr un resultado estético más satisfactorio, ofreciendo una apariencia natural que permitirá al paciente desenvolverse mejor en sus actividades diarias (Fig. 14a y b).

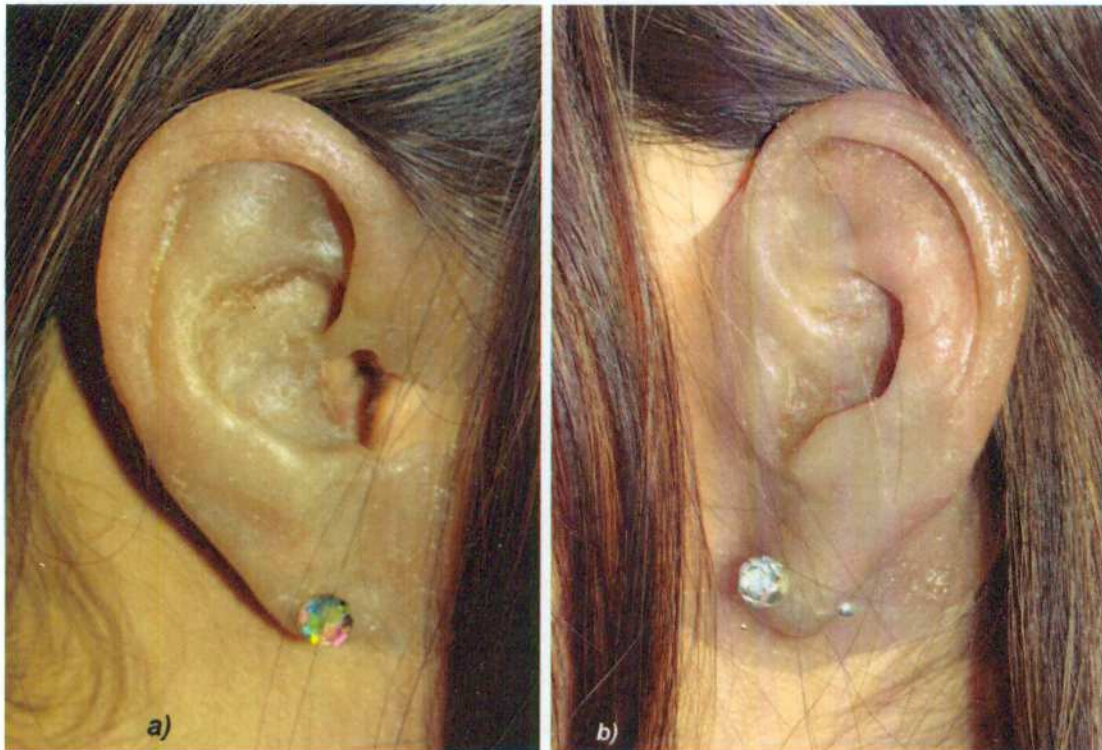

Figura 14. Prótesis colocadas. a) Prótesis auricular derecha, b) Prótesis auricular izquierda.

DISCUSION

Los defectos maxilofaciales complican las actividades normales diarias de un paciente. Muchos de estos pacientes son rehabilitados con prótesis faciales.⁸

Existen tres formas de retención de prótesis auriculares: la anatómica, la química y la mecánica. El uso de implantes craneofaciales para la retención de estas prótesis extraorales como son las prótesis auriculares, ofrecen un excelente soporte y retención. Además, mejoran la apariencia del paciente y su calidad de vida.^{9,10} Sin embargo, un resultado satisfactorio solo se puede lograr con una cuidadosa planificación de las diversas etapas del plan de tratamiento. Analizando el número de implantes necesarios, su localización y el tipo de sistema de unión entre la prótesis y los implantes (sistema barra-clips o magnetos).

Se ha demostrado en estudios clínicos y biomecánicos que dos implantes son suficientes para retener una prótesis auricular.¹¹ Los sistemas de magnetos y barra-clip son las dos formas principales de retención utilizadas en la región auricular.^{12,13} El sistema de barra clip ofrece una buena retención prótesica. Sin embargo, las barras pueden limitar el acceso al paciente para realizar los procedimientos de limpieza y puede resultar difícil retirar y colocar la prótesis para el paciente.¹⁴ En el presente trabajo el sistema barra-clip fue utilizado con dos implantes y tres clips para ofrecer mayor retención y estabilidad. Este sistema modificado ofrece un eje de inserción más definido.¹⁵

CONCLUSION

En conclusión el uso de implantes extraorales proporcionan la retención óptima para la utilización de las prótesis faciales, el uso del sistema de retención ya sea en barra o magnetos, dependerá de la experiencia del clínico en el manejo de estos casos así como las condiciones y características clínicas de cada paciente.

BIBLIOGRAFÍA

1. Incidencia "Clinical Otology" Gordon B Hughes, Myles L. Pensak Third Edition Editorial Thieme

2. Allen R. Auricular prostheses. In: McKinstry RE, editor. *Fundamentals of facial prosthetics*. Arlington (VA): ABI Professional Publications; 1995. p. 147-60.
3. Thorne CH, Brecht LE, Bradley JP. Auricular reconstruction: indications for autogenous and prosthetic techniques. *Plast Reconstr Surg* 2001; 107: 1241–1252.
4. Watson RM, Coward TJ, Forman GH, Moss JP. Considerations in treatment planning for implant-supported auricular prostheses. *Int J Oral Maxillofac Implants* 1993; 8: 688-694.
5. Butler DF, Gion GG, Rapini RP. Silicone auricular prosthesis. *J Am Acad Dermatol* 2000; 43: 687–690
6. Wilkes HG, Wolfaardt JF. Osseointegrated alloplastic versus autogenous ear reconstruction: criteria for treatment selection. *Plast Reconstr* 1994; 93: 967.
7. Hernán Arango Fernández, Rafael Ruiz Rodríguez Colocación de implantes oseointegrados en región mastoidea parahabilitación auricular protésica: Presentación de un caso clínico *Revista odontologica Mexicana*, Vol. 11, Núm. 4 Diciembre 2007 pp 201-206
8. Beumer J, Curtis TA, Marunick MT. *Maxillofacial rehabilitation: Prosthodontic and Surgical Considerations*, ed 2. St Louis: Ishiyaku Euroamerica, 1996:40.
9. McCartney JW. Osseointegrated implant-supported and magnetically retained ear prosthesis: a clinical report. *J Prosthet Dent* 1991;66:6-9.
10. Chung RWC, Siu ASC, Chu FCS, Chow TW. Magnet-retained auricular prosthesis with an implant-supported composite bar: A clinical report. *J Prosthet Dent* 2003;89:446-449.
11. Gilson TD, Asgar K, Peyton FA. The quality of union formed in casting gold to embedded attachment metals. *J Prosthet Dent* 1965;15:464-473.
12. De Vale V, Faulkner MG, Wolfaardt JF, Rangert B, Tan HK. Mechanical evaluation of craniofacial osseointegration retention systems. *Int J Oral Maxillofacial Implants* 1995;10:491.
13. Wolfaardt JF, Wilkes GH, Anderson JD. Craniofacial osseointegration: Prosthodontic treatment. In: Taylor TD. *Clinical maxillofacial prosthetics*. Chicago: Quintessence; 2000. p. 285-287.

14. Karakoca S, Aydin C, Yilmaz H, Bal BT. Survival rates and periimplant soft tissue evaluation of extraoral implants over a mean follow-up period of three years. *J Prosthet Dent* 2008;100:458-464.

15. Magnetic Retention and Bar-Clip Attachment for Auricular Protheses: A comparative Analysis, Andrea Alves de Sousa, Beatriz Silva Camara Mattos, *Int J Prosthodont* 2008; 21: 233-236.